

Rectopexie laparoscopique: ***Ventral Mesh Rectopexy***

DESC Chirurgie digestive
19 et 20 Janvier 2012

Myriam Boutami
Nantes

Rectopexie

« *Fixation du rectum aux structures fixes du pelvis postérieur (structures aponévrotiques du promontoire et de la concavité sacrée) »*

Indications

Prolapsus rectal extériorisé

- Patient jeune
- Sans contre-indication opératoire importante
- Sans constipation
- Lésions muqueuses: ulcère solitaire

Rectocèle associé à

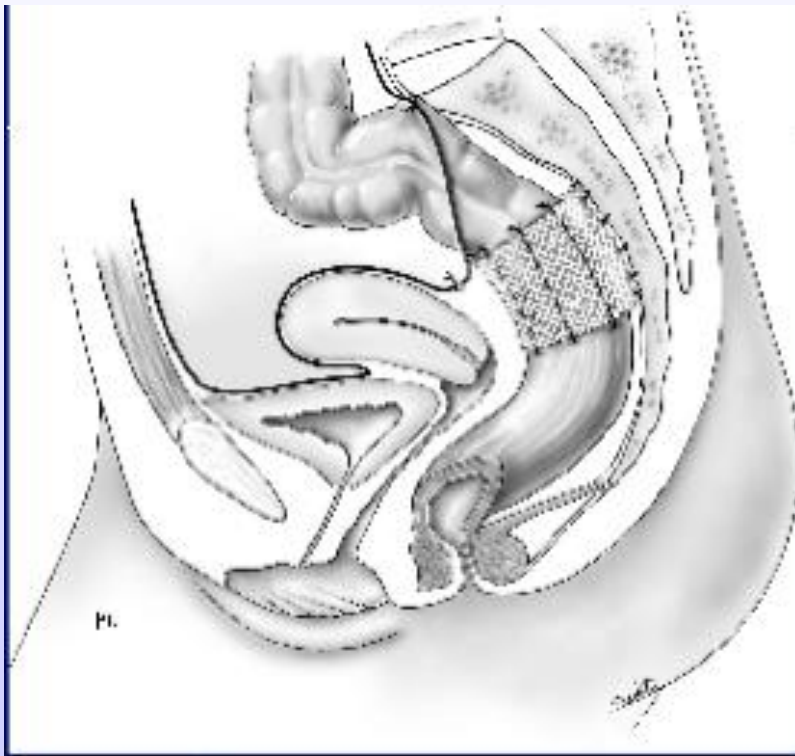
- Elytrocèle
- Cystocèle
- Colpocèle...

Techniques

Laparotomie médiane sous-ombilicale ou incision de Pfannenstiel

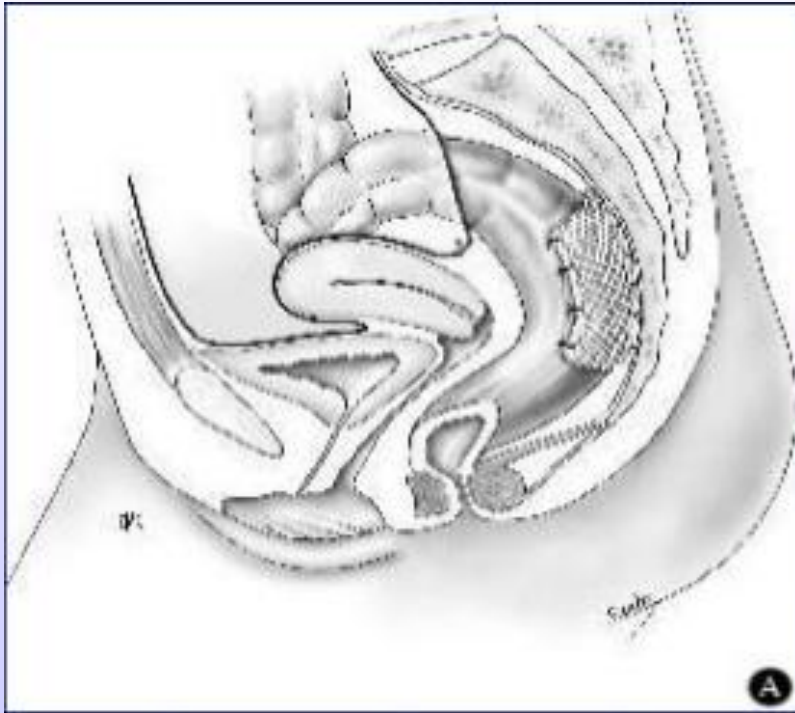
- **Dissection colo-rectale:**
 - Mobilisation du recto-sigmoïde
 - Dissection postérieure, antérieure et latérale du rectum

Technique de Ripstein



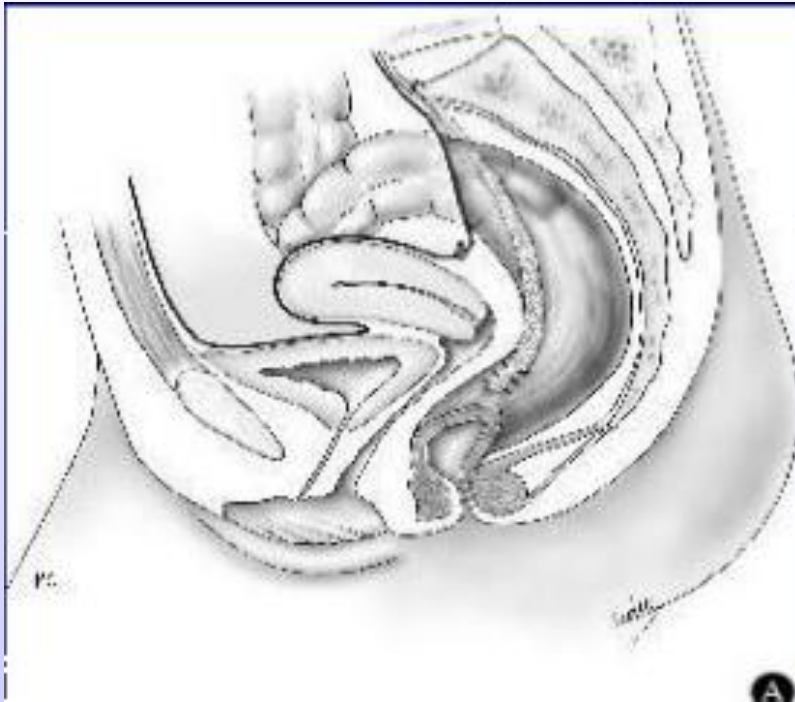
- *Etats-Unis*
- Bandelette en U autour du haut rectum
- Fixation sacrée et rectale

Fixation de Wells



- *Grande-Bretagne*
- Fixation basse de la prothèse au sacrum
- Rectum fixé à la prothèse sur 2/3 postérieur

Promonto-fixation d'Orr-Loygue



- *France*
- 2 bandelettes fixées sur les faces antéro-latérales du rectum sous-péritonéal
- Amarrage sans tension au promontoire

Ce qui a été constaté...

- **Constipation séquellaire +++:** constipation de novo de 17% à 43%
- **Sigmoïdectomie** voire colectomie en respectant la charnière (*si TT aux marqueurs radio opaques > 60 heures*)
 - ! morbidité fistule anastomotique dans le cadre d'une chirurgie fonctionnelle...

Ventral Mesh Rectopexy: *technique d'Hoore*

- **Dissection antérieure:** respect innervation autonome et pudendale rectale
- Indications 2012: prolapsus rectal extériorisé, prolapsus rectal interne, rectocèle isolé ou non...

Résultats: Long-terme outcome of laparoscopic ventral rectopexy for total rectal prolapse, *D'Hoore A, Cadoni R, Penninckx F, 2004*

42 patients, suivi médian de 61 mois

- **Récidive** à long terme: 2 patients
- Amélioration de la **continence anale** chez 28 des 31 patients présentant une incontinence anale préopératoire
- Amélioration de la **constipation** chez 16 des 19 patients présentant une constipation préopératoire
- **Constipation obstructive** de novo chez 2 patients

Résultats: Safety and efficacy of laparoscopic ventral mesh rectopexy for complex rectocele, *CCDE, IMAD, Centre Hospitalier Universitaire de Nantes, 2010*

84 patientes, suivi médian de 29 mois

QuickTime™ et un décompresseur sont requis pour visionner cette image.

88%: améliorées sur leur **confort de vie global**

Résultats: Minimally invasive ventral mesh rectopexy for complex rectocele: impact on anorectal and sexual function, *CCDE, IMAD*, *Centre Hospitalier Universitaire de Nantes, 2011*

41 patients, suivi médian de 12 mois

Table 2 Effect on predominant preoperative symptoms following surgery.

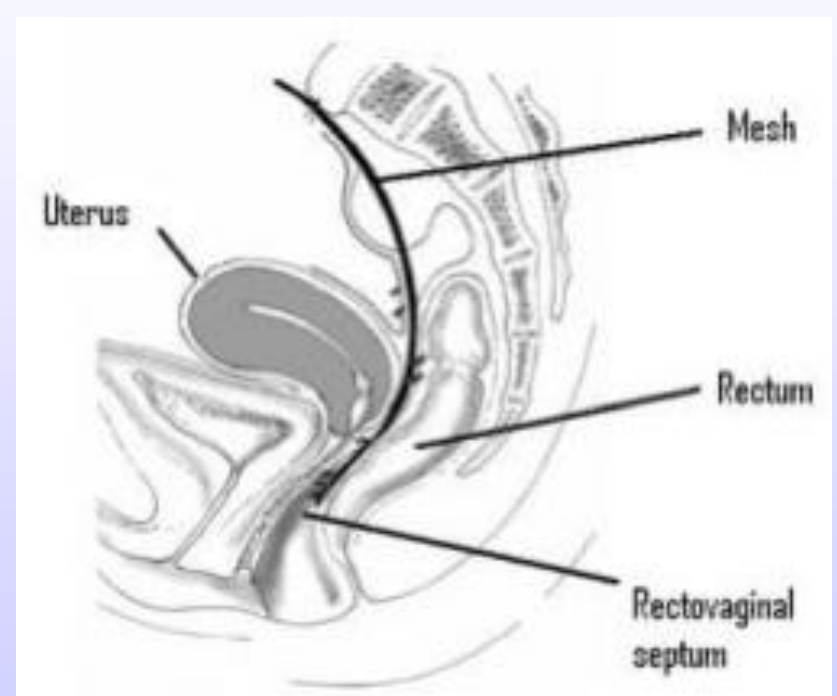
Predominant symptom	Preoperative (%) (<i>n</i> = 41)	Postoperative (%)	<i>P</i>
Obstructed defaecation syndrome	24.4	7.3	0.0320
Faecal incontinence	4.9	2.4	0.945
Vaginal bulge or fullness	43.9	4.9	< 0.0001
Dyspareunia	26.8	9.8	0.0156

Table 6 Comparison of sexual dysfunction characteristics before and after surgery.

Symptoms	Number of sexually active patients (%) (<i>n</i> = 18)		<i>P</i>
	Preoperative	Postoperative	
Sexual difficulties	72.2	12.2	0.02
Penetration dyspareunia	9.8	4.9	0.829
Intercourse dyspareunia	17.1	4.9	0.03
Vaginal dryness	17.1	9.8	0.311

Ventral Mesh Rectopexy

- Bonne tolérance et bonne efficacité à priori
- Elargissement des indications
- Prise en charge globale des troubles de la statique pelvienne



Bibliographie

- Long-term outcome of laparoscopic ventral rectopexy for total rectal prolapse D'Hoore A, Cadoni R, Penninckx F (2004) Br J Surg 91:1500-5
- Minimally invasive ventral mesh rectopexy for complex rectocele: impact on anorectal and sexual function, M.T.C Wong, E. Abet, J. Rigaud, E. Frampas, P.A Lehur and G. Meurette, Colorectal Disease, 2011
- Safety and efficacy of laparoscopic ventral mesh rectopexy for complex rectocele, M. Wong, G. Meurette, E. Abet, J. Podevin and P.A Lehur, Colorectal Disease, 2010
- Pelvi-périnéologie, B. Blanc, L. Siproudhis, Springer, 2005
- Chirurgie de l'incontinence urinaire et du prolapsus, M. Cosson, F. Haab, B. Deval, Masson, 2008
- Les troubles de la statique pelvienne et leur traitement, B. Blanc, L. Boubli, E. Baurant, C. d'Ercole, Arnette, 1993