

Une Hernie Hiatale qui se complique



K.Kraft

Journées DESC-SCVO

Brest – juin 2008

Mr H. né en 1945

- ATCD appendicectomie, laminectomie
- En 1987 (42 ans)
 - Pyrosis + douleur sus ombilicale & HCD +/- colopathie, depuis un an
 - Écho + TDM abdo = RAS
 - FOGD : HH de petite taille + EBO de 3 cm
 - Indication de cure selon Nissen
 - Médiane sus ombilicale
 - Nissen par manchonnement sur 4 cm du bas œsophage, calibré par tube de Faucher
 - Pas de réfection des piliers
 - Constatation d'un brachyoesophage modéré

Mr H. né en 1945

- ❑ Radio pulmonaire (pour une autre cause) en 88 : ascension de la fundoplicature en intramédiastinal => FOGD :
 - Nissen sus diaphragmatique
 - Pas de sténose ni de reflux
- ❑ Abstention concernant la HH
 - Car asymptomatique ...
 - Mais cholécystectomie pour lithiase
- ❑ Consulte en 2005 :
 - Nausées + régurgitations acides sans pyrosis + gêne respiratoire et digestive
 - RP : volumineuse récidive de HH

Mr H. né en 1945

- Quel bilan ?
- FOGD
 - Volumineuse HH, dispositif anti-reflux dans le thorax
 - Pas d'oesophagite, ni de RGO, EBO non évoqué
- TOGD
 - Pas de RGO
- Manométrie
 - SIO de pression quasi normale basse
 - Ondes oesophagiennes peu visibles, de faibles amplitudes, souvent péristaltiques

Mr H. né en 1945

- Quelle attitude ?
 - Abstention ; Traitement médical ?
 - Reprise chirurgicale ?
 - Coelio, laparo ?
 - Ancien montage ?
 - Tout démonter ?
 - Tout respecter ?
 - Valve anti reflux ?
 - Nissen ? Toupet ?
 - Pas de valve ?
 - Prothèse ?
 - Oui ? Non ?
 - Parietex ? Bi-face ? Gore Tex ?

Mr H. né en 1945

- Février 2006 : reprise chirurgicale
 - Laparotomie de conversion
 - Viscérolyse difficile +++ (capsule de Glisson, estomac), plaie veine diaphragmatique (800cc)
 - Orifice hiatal de 8 cm : cure par rapprochement des piliers + plaque Parietex® fixée au diaphragme et à l'oesophage
 - Re fundoplicature selon Nissen, fixée à la plaque
- Suites opératoires :
 - Reprise laborieuse du transit
 - Anémie, petite EP
 - Persistance de vomissements post et per-prandiaux, - 6 kg

Mr H. né en 1945

□ FOGD avril 2006

- Stase alimentaire gastrique et oesophagienne ++ jusqu'à la gorge, RAS dans duodénum
- Bon passage du cardia et de la fundoplicature
- EBO sur 5 cm, pas d'oesophagite
- Ccl : trouble moteur gastrique (dénervation pneumogastrique iatrogène ??) : ttt médical : Motilium, Erythromycine, Dogmatil, Vesadol

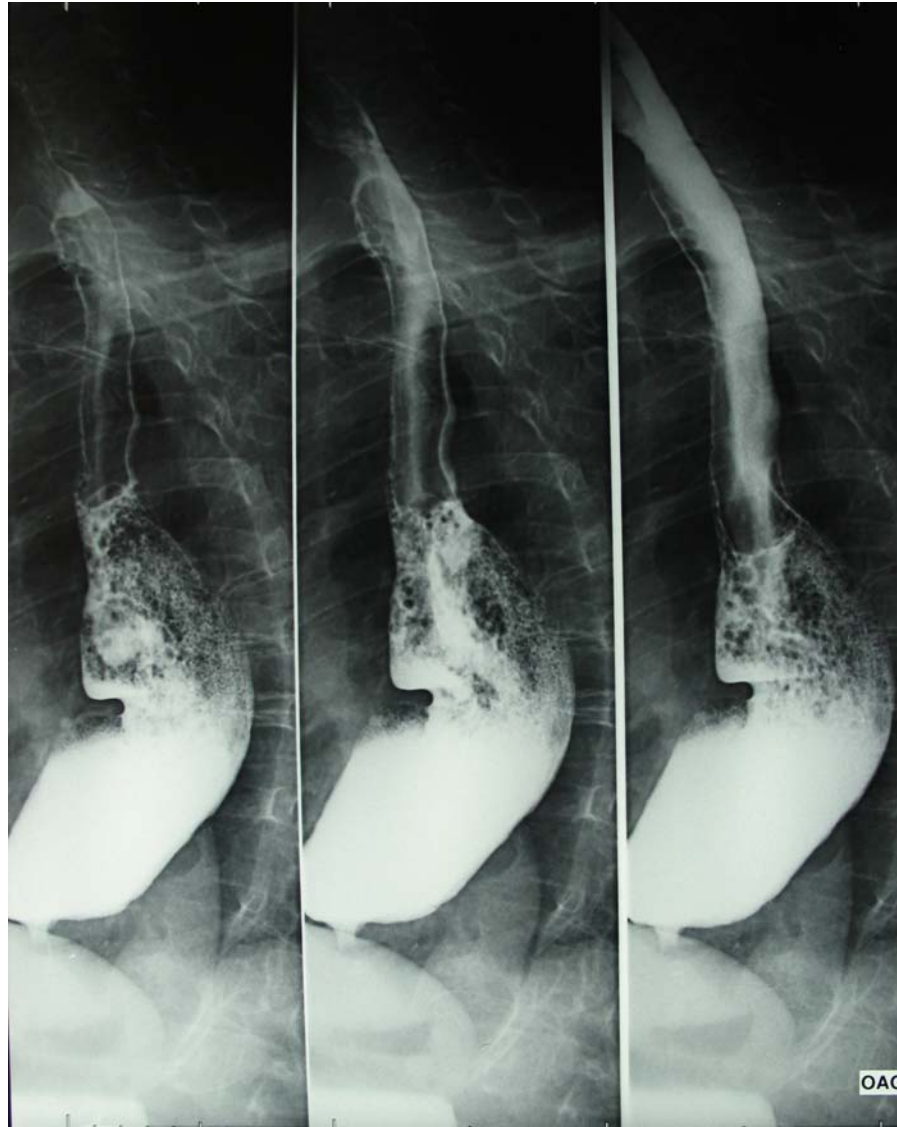
□ TOGD : interprétation discutée

- Stase oesophagienne sans stase gastrique
- Pas de sténose ?
- Fundus en intra thoracique ?

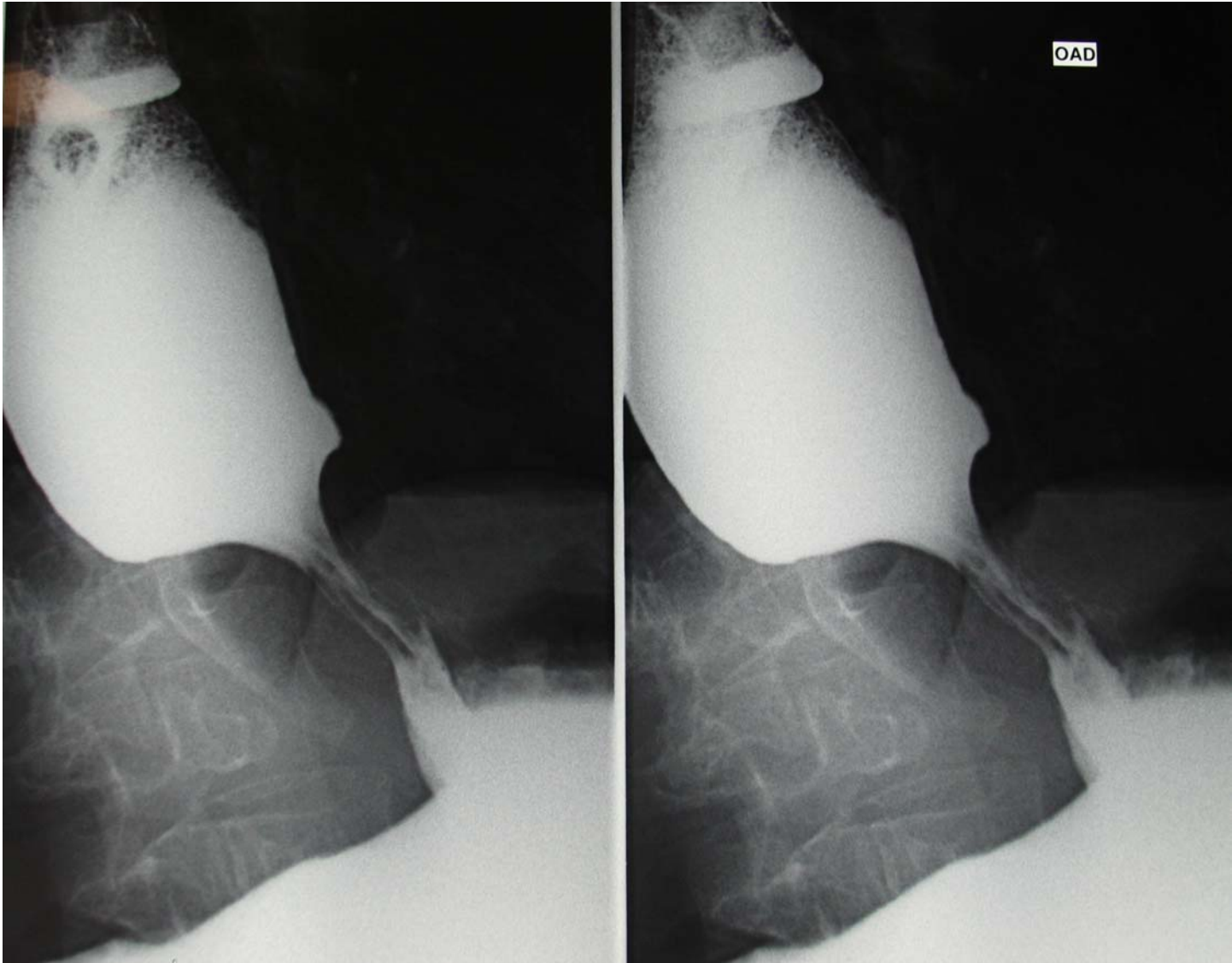
Mr H. né en 1945

- ❑ Octobre 2007 : - 2 kg, dysphagie solides + liquides, vomissements alimentaires
- ❑ FOGD :
 - Œsophage dilaté avec torsion dans sa partie inférieure, pas d'oesophagite
 - Ligne Z à 34 cm, cardia à 38 cm, pas de sténose ni de ressaut à son passage
- ❑ Manométrie : apéristaltisme oesophagien, SIO quasi invisible
- ❑ TOGD :
 - Sténose cardiale régulière avec stase ++
 - Importante dilatation oesophagienne

Mr Hub. né en 1945



Mr Hub. né en 1945



Mr H. né en 1945

- Hypothèses diagnostiques ?
 - Tumeur méconnue par les FOGD ?
 - Achalasie associée à une HH ?
 - Apéristaltisme secondaire à un obstacle :
 - Fonctionnel ?
 - Mécanique ?
- Méthodes thérapeutiques ?
 - Abstention ? Botox ?
 - Dilatation endoscopique ?
 - Chirurgie de l'achalasie : myotomie de Heller ?
Quid du montage et de la prothèse ?
 - Chirurgie radicale : Santy Lewis ?

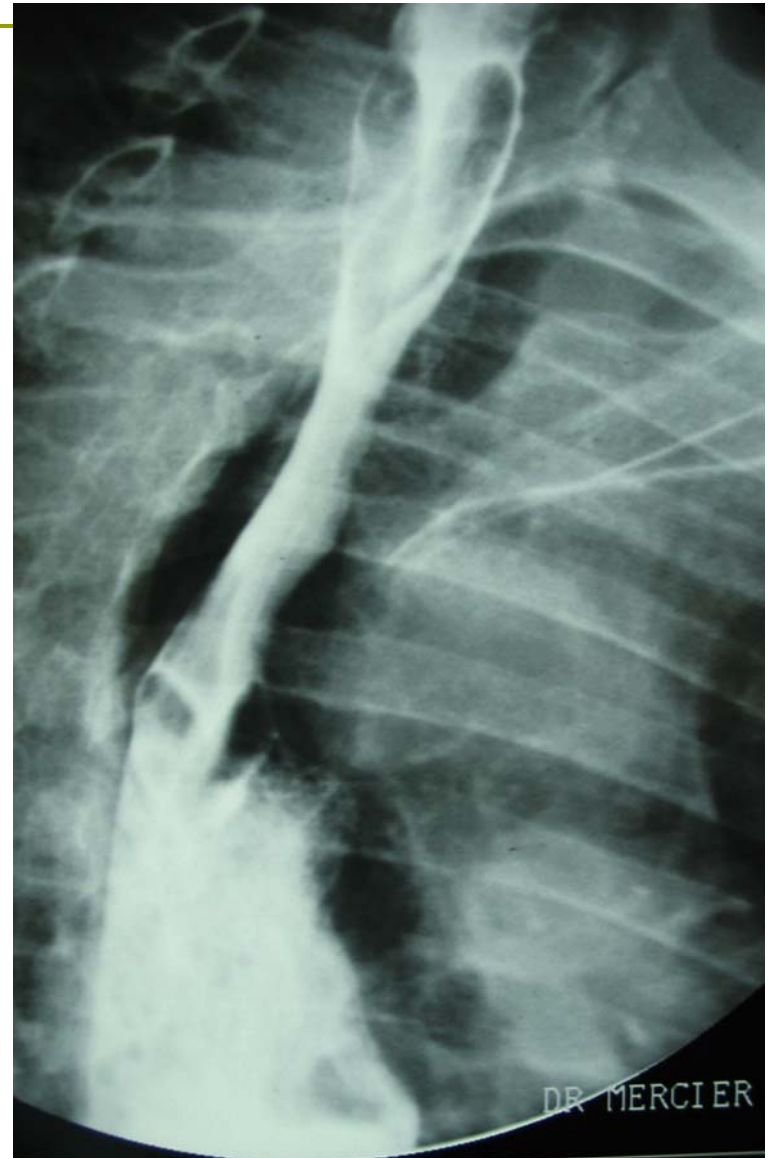
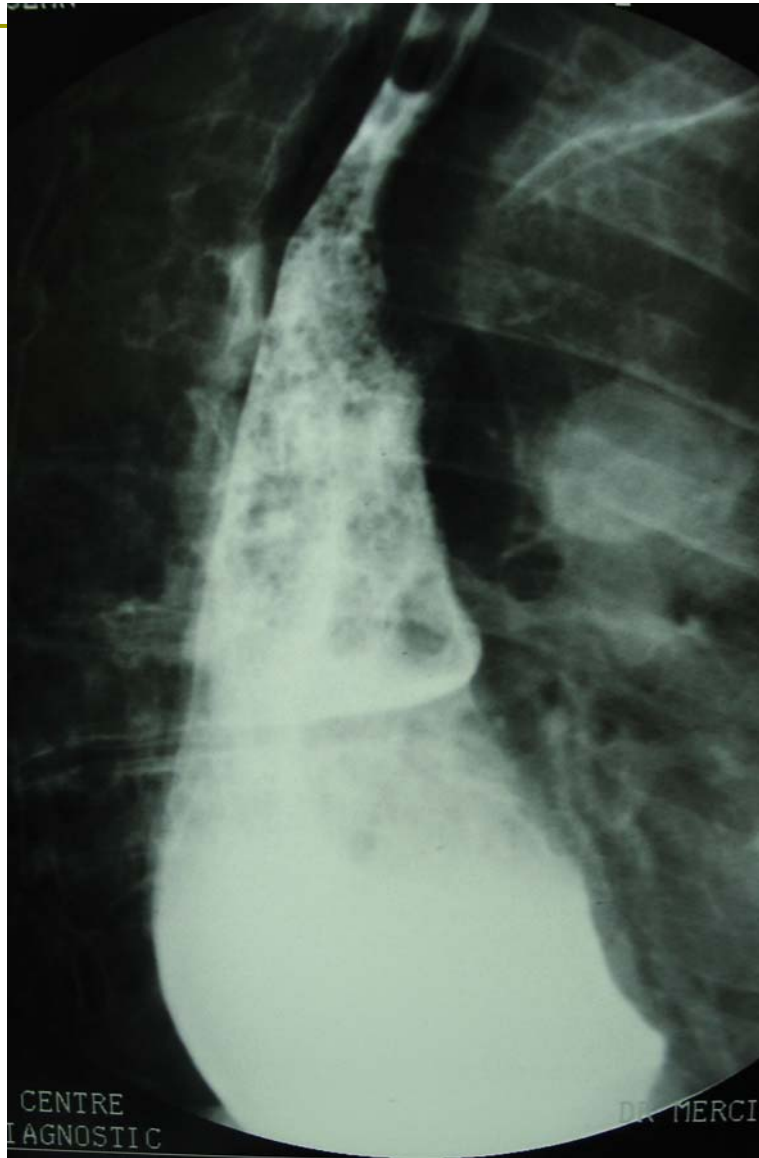
Mr H. né en 1945

- 11/2007 : FOGD + dilatation (30mm)
 - Persistance d'une sténose serrée au TOGD
- 12/2007 : FOGD + dilatation (35mm)
 - Biopsies EBO = pas de dysplasie
 - Dysphagie sur méga œsophage et chicane cardiale, amélioré pendant 2 mois ...
- 5/2008 : FOGD + dilatation (40mm)
 - Striction cédant partiellement
 - Persistance de 2 petites encoches antérieure et postérieure

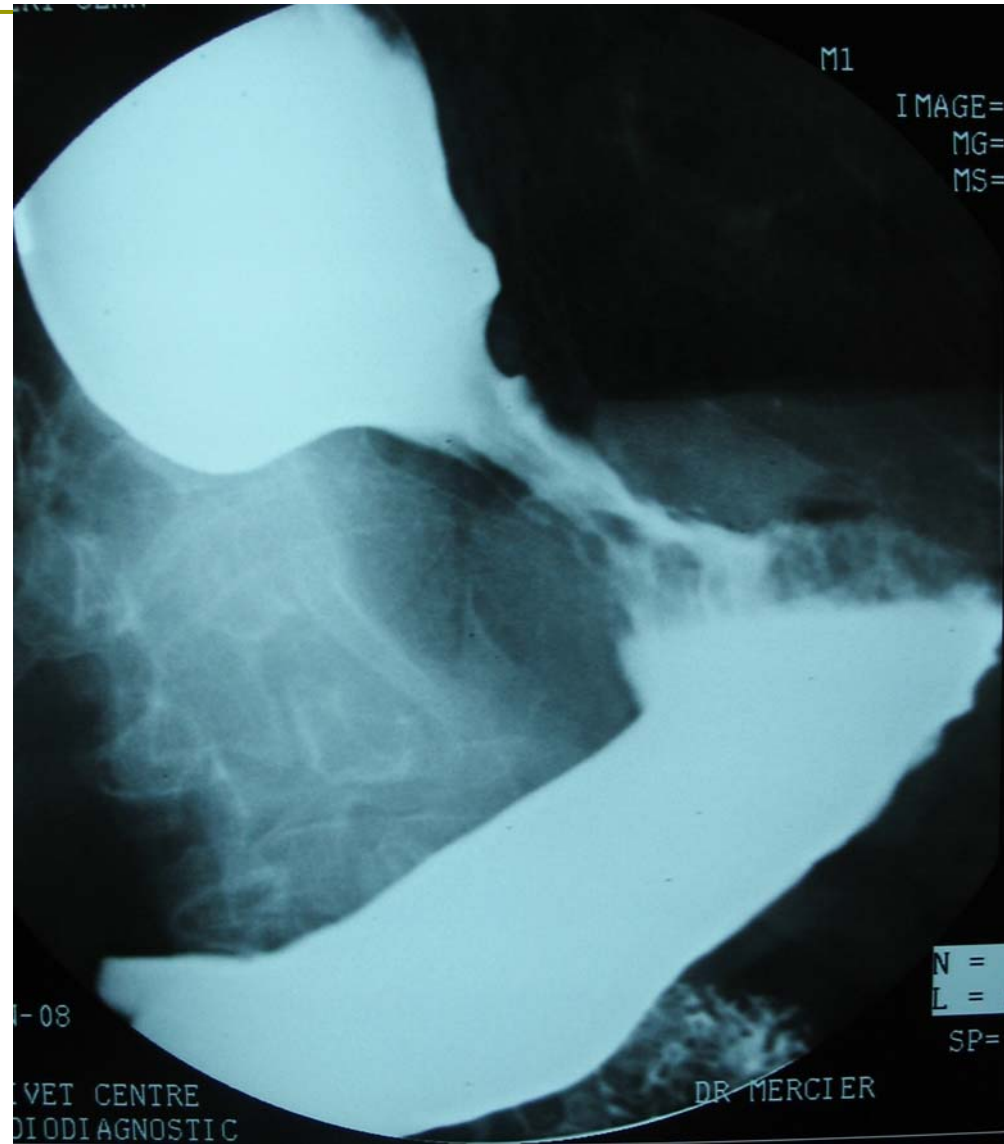
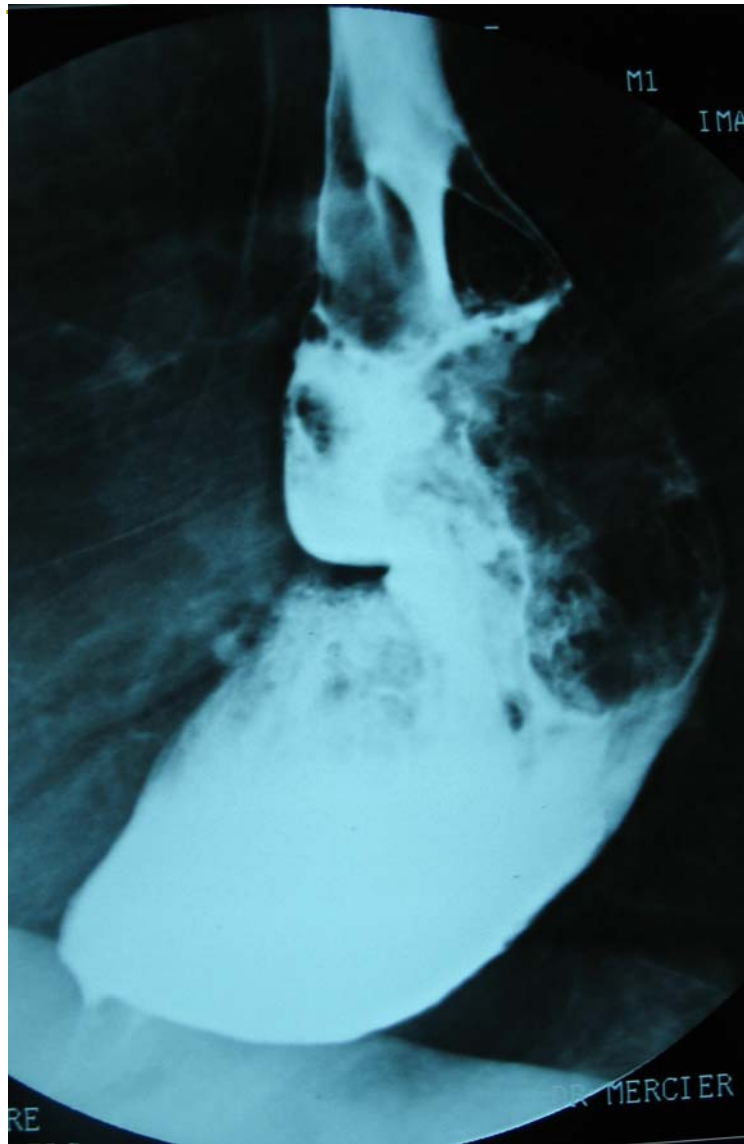
Mr H. né en 1945

- Réévaluation paraclinique :
- Manométrie
 - Pas d'onde oesophagienne
 - Gradient oeso-gastrique négatif
 - SIO à peine identifiable
- TOGD
 - Œsophage forcé
 - Majoration de la dilatation
 - Aggravation de la dysphagie

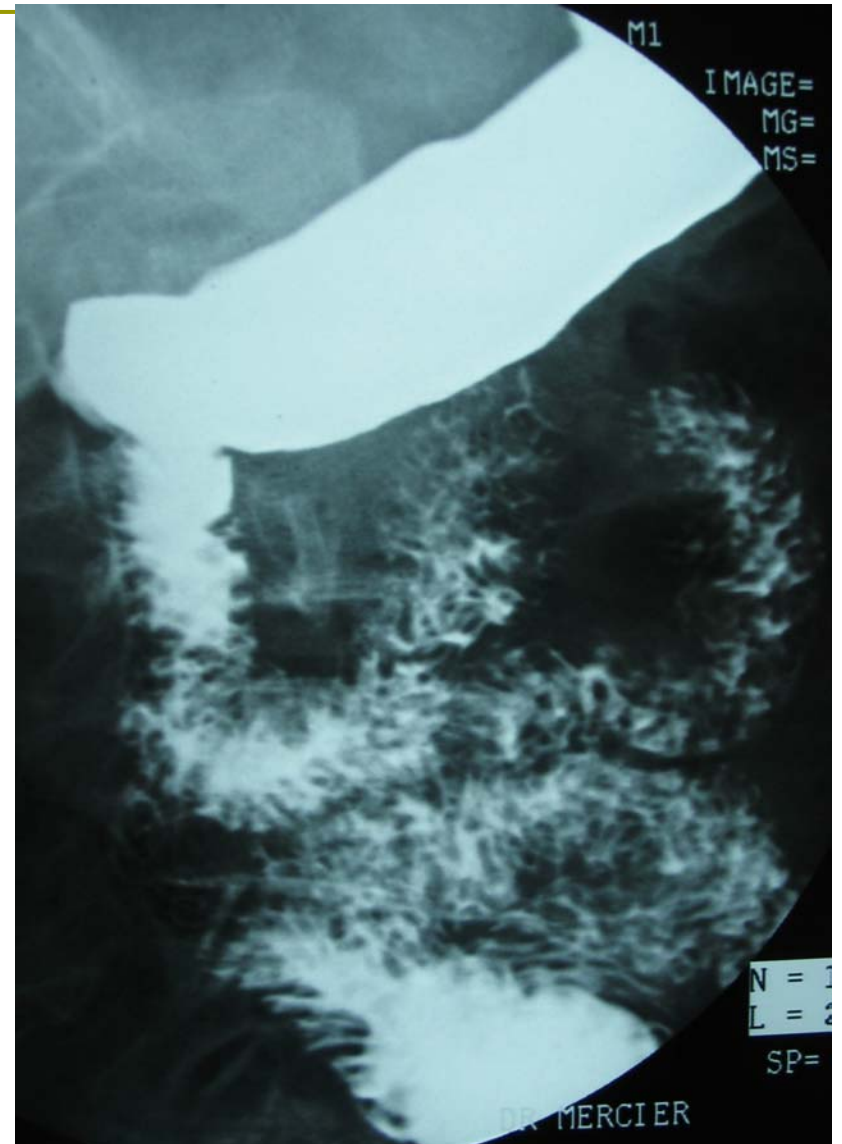
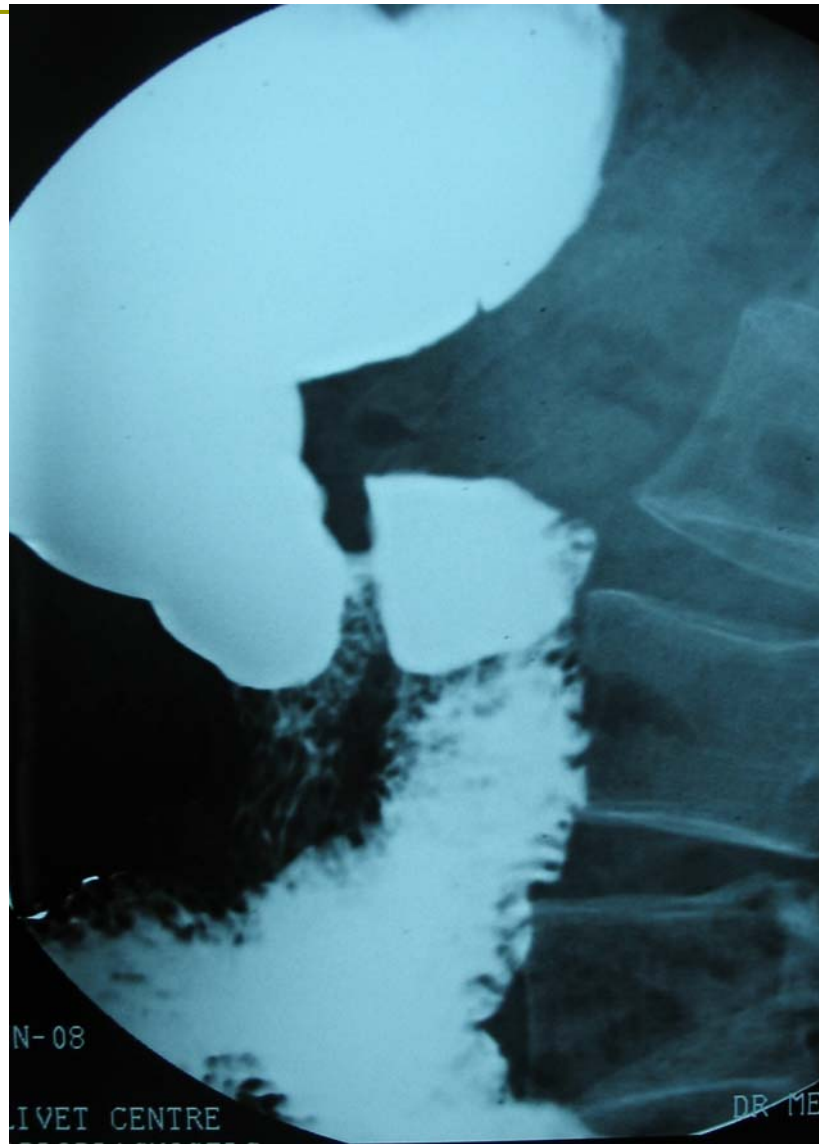
Mr H. né en 1945



Mr H. né en 1945



Mr H. né en 1945



Mr H. né en 1945

- Quelle solution ???!!!
- Ablation ou section de la prothèse par voie endoscopique ?
- Reprise chirurgicale ?
 - Reprise de la fundoplicature ?
 - +/- Transformation en Dor ?
 - +/- Exérèse de la prothèse ?
 - +/- Myotomie de Heller ?
- Chirurgie d'exérèse oeso-gastrique de type Santy Lewis ?

Conclusion

- Devant une hernie hiatale
 - Éliminer une achalasia primaire avant d'en faire la cure
- Avant de reprendre une cure de HH
 - Rechercher une achalasia laire (ignorée) ou IIaire
- Place des prothèses ? Type ? Non encore défini
- Place de la chirurgie endoluminale ?
 - Ablation d'une prothèse ayant migré en transmural ?

Bibliographie

- ❑ Granderath F.A, Kamolz T, Schweiger U, « Laparoscopic Refundoplication with prosthetic hiatal closure for recurrent hiatal hernia after primary failed antireflux surgery », Arch Surg 2003;138:902-907
- ❑ Granderath F.A, Pointner R, « Laparoscopic revisionnal fundoplication with circular hiatal mesh prosthesis : the long-term results », World Journal of Surgery 2008
- ❑ Bonavina L, Bona D, Saino G, « Pseudoachalasia occurring after laparoscopic Nissen fundoplication and crural mesh repair »
- ❑ Wehrli N, Levine M, Laufer I, « Secondary achalasia and other esophageal motility disorders after laparoscopic Nissen fundoplication for GRD », AJR 2007; 189:1464-1468
- ❑ Stylopoulos N, Bunker CJ, Rattner DW, « Development of achalasia secondary to laparoscopic Nissen fundoplication », J Gastrointest Surg. 2002; 6(3):368-76; discussion 377-78
- ❑ Granderath F.A, Kirschniak A, Pointner R, « successful endoscopic mesh removal after transmural migration of a hiatal mesh prosthesis, 11-14/06/2008, Poster 16th Internal Congress of the EAES