

# CHIRURGIE DES ABCES ET DES FISTULES ANALES CHRONIQUES



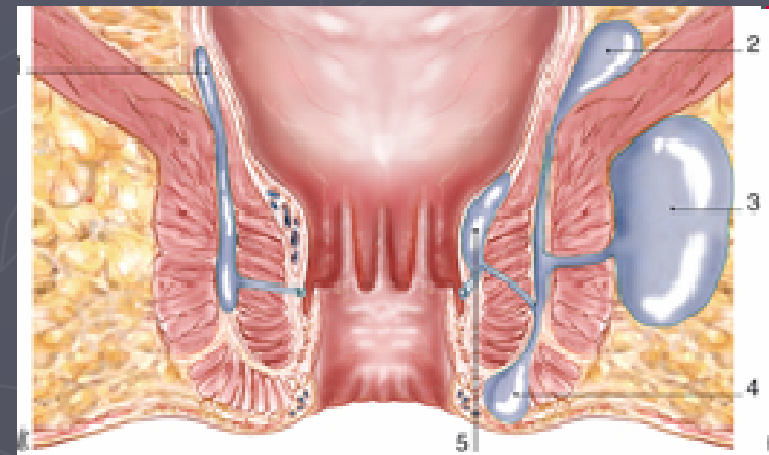
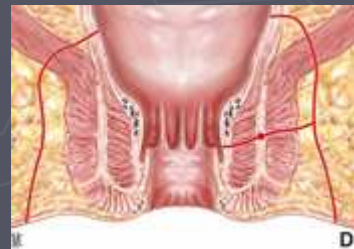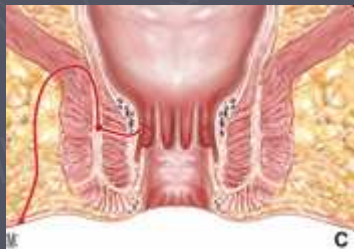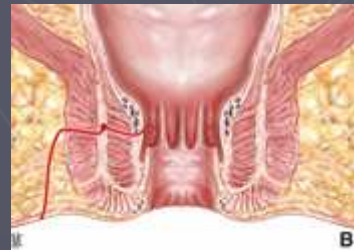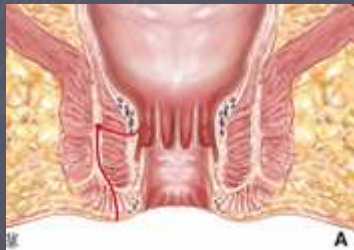FLEUR PLUMEREAU, CHU ANGERS

# PHYSIOPATHOLOGIE ET CLASSIFICATION

## ► Infections Glandes d'Hermann et Desfosses

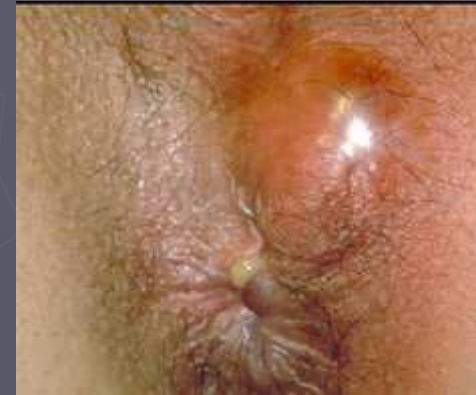- Trajet sous muqueux,
- Ramifications dans le Sphincter Interne,
- Orifices au niveau des cryptes de Morgagni

## ► Classification de Parks et localisation des abcès



# PRISE EN CHARGE DES ABCES

- ▶ Urgence chirurgicale !
- ▶ Sous AL, ALR, AG
- ▶ Excision-Drainage-Curetage-Méchage
- ▶ Quelques particularités :
  - ▶ Abcès en fer à cheval
  - ▶ Abcès intramural
  - ▶ Abcès pelvirectal supérieur
- ▶ +/- identification trajet et orifice primaire  
Risque de faux trajets  
70% sans récurrence après simple incision



# OBJECTIFS DU TRAITEMENT

- ▶ Cicatrisation de la fistule
- ▶ Le plus rapidement possible
- ▶ Sans récurrence
- ▶ Conservation de la continence fécale
- ▶ Qualité de vie

# PRISE EN CHARGE DE LA FISTULE

- ▶ Recherche de l'orifice primaire cryptique
- ▶ Cathétérisme rétrograde du trajet
  - ▶ Loi de Goodsall
  - ▶ Risque de faux trajets +++
- ▶ Recherche de diverticules ou de trajets secondaires
- ▶ Traitement du trajet

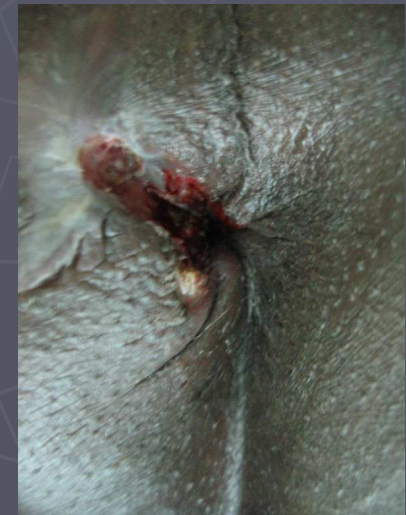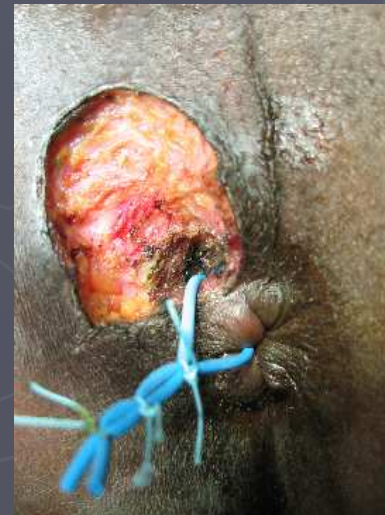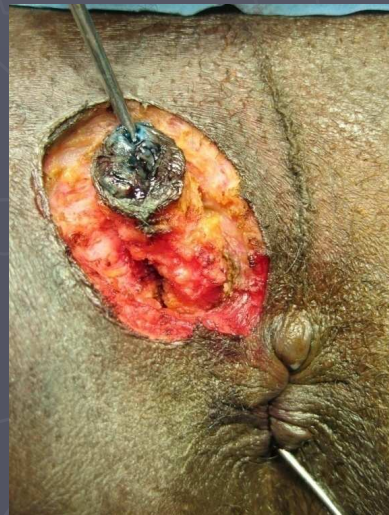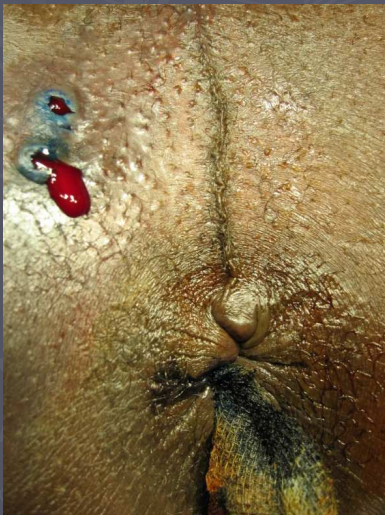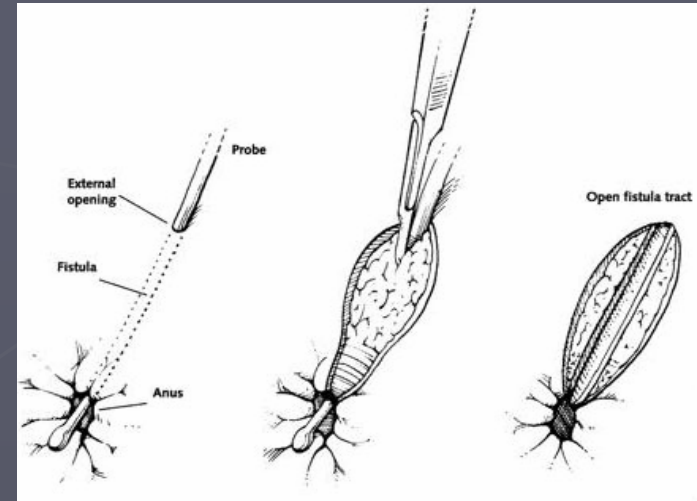
# TRAITEMENT CONVENTIONNEL

## ▶ FISTULOTOMIE

- ▶ Uniquement pour les fistules basses
- ▶ 80% d'efficacité

## ▶ DRAINAGE PAR SETON

- ▶ 0 à 8% de récurrence
- ▶ 15 à 63% d'IA



# TRAITEMENT CONSERVATEUR

## ► Lambeau rectal:

Lambeau à pédicule large vers le haut

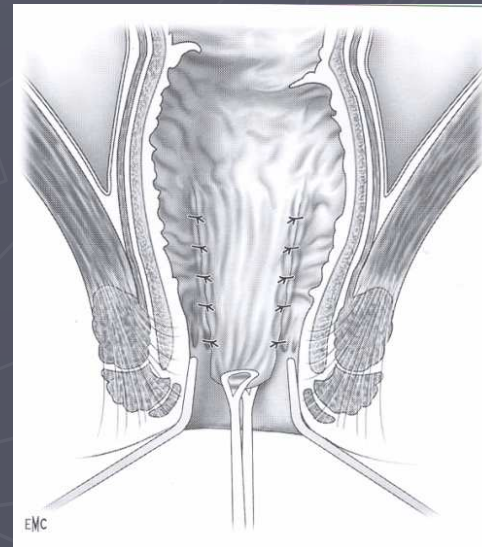
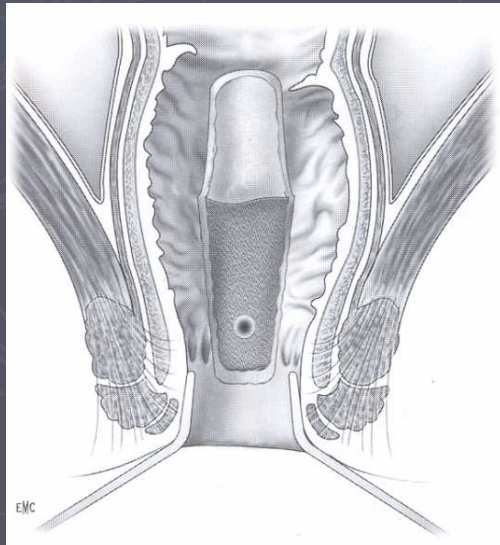
Curetage trajet fistuleux

Suture endoanale du trajet au niveau du SE

Abaissement du lambeau jusqu'à la ligne pectinée

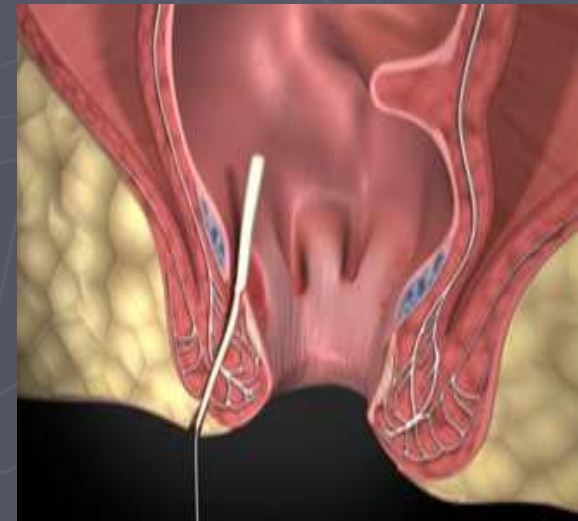
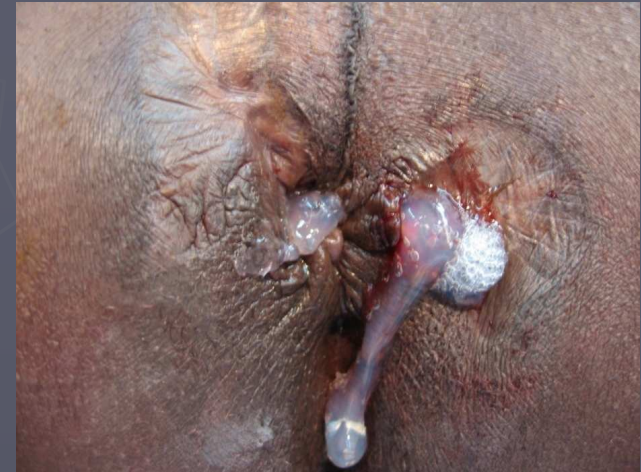► 57 à 100% d'efficacité

► Jusqu'à 20% d'IA



# TRAITEMENT CONSERVATEUR

- ▶ Colle biologique:
  - Abrasion du trajet
  - Encollage de dd en dh
  - + de récurrences (10 à 78%)
  - Pas d'IA
- ▶ Plug
  - 35 à 87% d'efficacité
  - Pas d'IA



# MALADIE DE CROHN

- ▶ Fistule présente dans 20 à 30% des cas
- ▶ Bilan pré opératoire ( IRM; Echo endo)
- ▶ **Traitement:**
  - Conservateur +++:**
    - Sétons lâches
    - Lambeau rectal d'avancement
  - Medico-chirurgical**
- ▶ **Traitement définitif: AAP**

# CONCLUSION

Choix thérapeutiques en fonction de :

- Topographie du trajet fistuleux
- Caractère simple ou complexe de la fistule
- Antécédents obstétricaux ou proctologiques
- Degré de continence anale
- Pathologies associées