

Laparoscopie en urologie

F. Bruyère

CHRU Bretonneau, Tours

Laparoscopie urologique

Introduction

- L'"avenir" de l'urologie passe-t-il par la videoscopie ?...
» OUI

➤ Pourquoi ?

- Diversité de la chirurgie urologique
- l'abord rétro, trans et sous-péritonéal
- expérience de l'endoscopie
- Difficulté opératoire (prostatectomie radicale, cysto-prostatectomie/Bricker...)
- malgré...entrée tardive en urologie

Les interventions

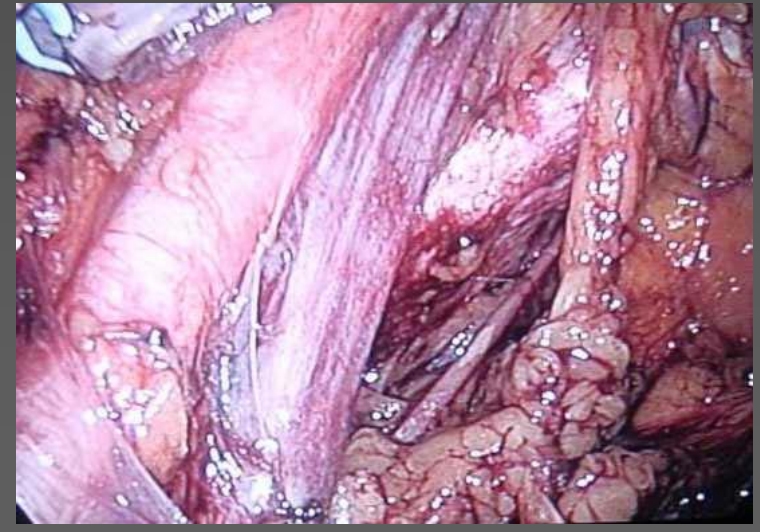
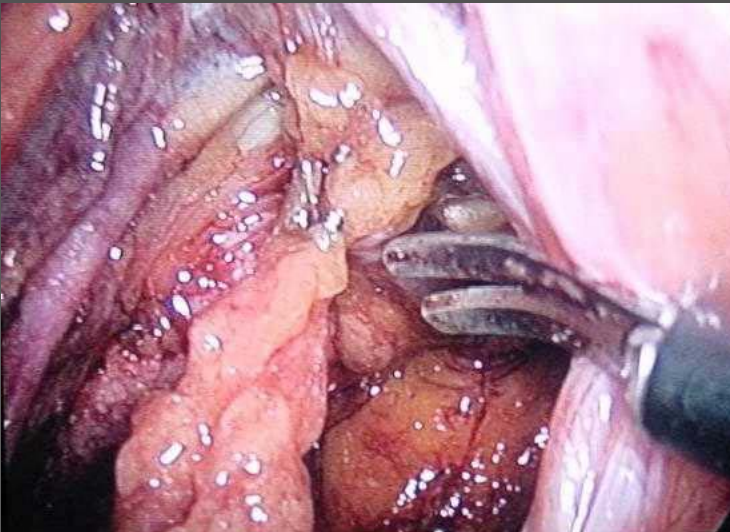
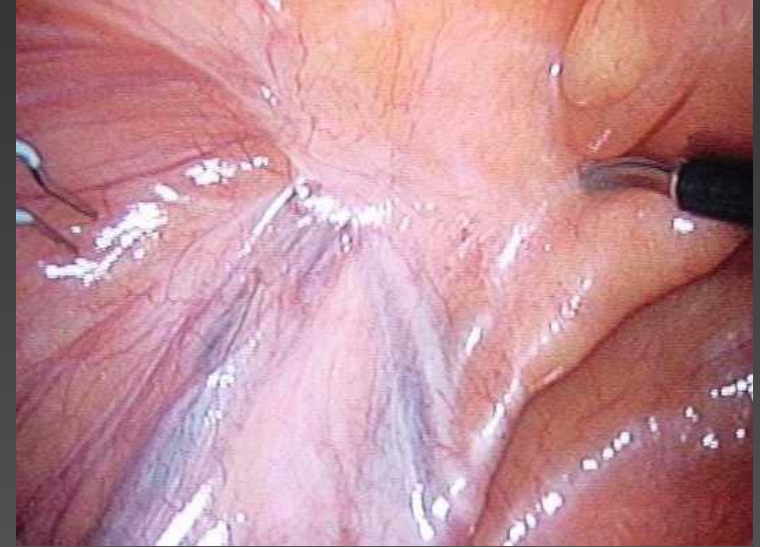
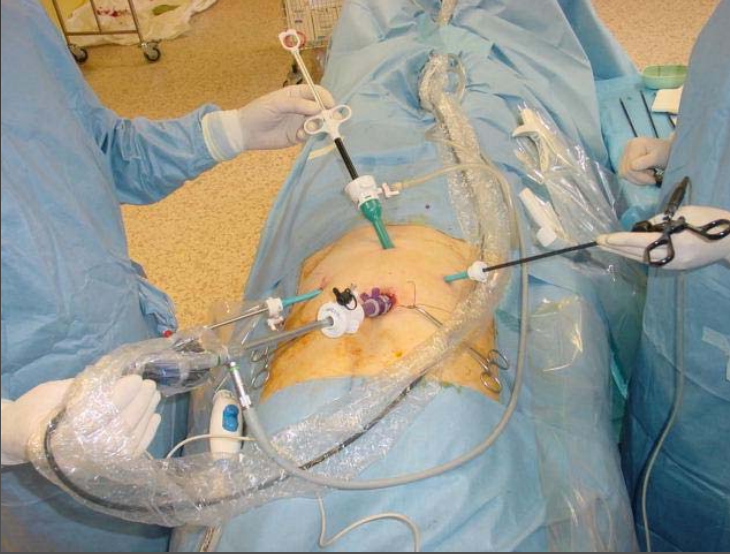- Haut appareil urinaire
 - Surrénalectomie
 - Néphrectomie simple, élargie, ... partielle
 - Néphro-uretérectomie
 - Plastie de la jonction pyélo-urétérale
 - pyélotomie
 - urétérostomie cutanée
 - Curage lombo-aortique
- Bas appareil urinaire
 - Prostatectomie radicale
 - Cure de prolapsus génital
 - urétérostomie cutanée
 - urétérotomie pour calcul
 - ablation vésicules séminales
 - cystectomie, adénomectomie.....

Curage ilio-obturateur

- indications:
 - adénocarcinome de prostate: pré radiothérapie ou en début de prostatectomie radicale
 - carcinome vésical infiltrant en début de chirurgie d'exérèse
- voies d'abord
 - sous péritonéal
 - intrapéritonéal

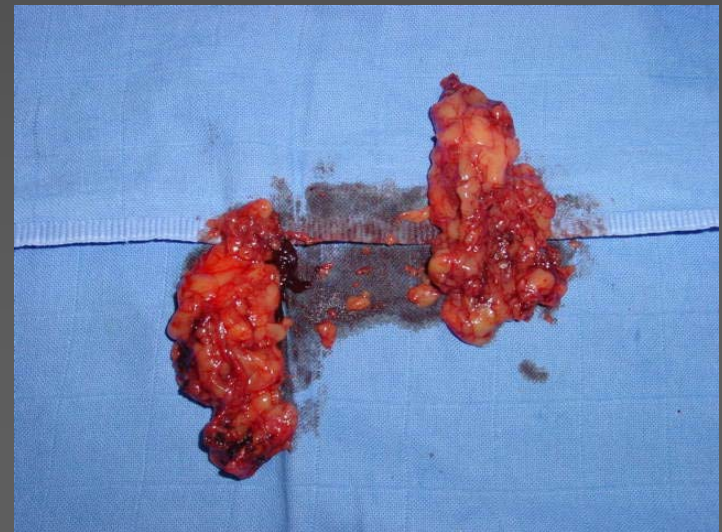
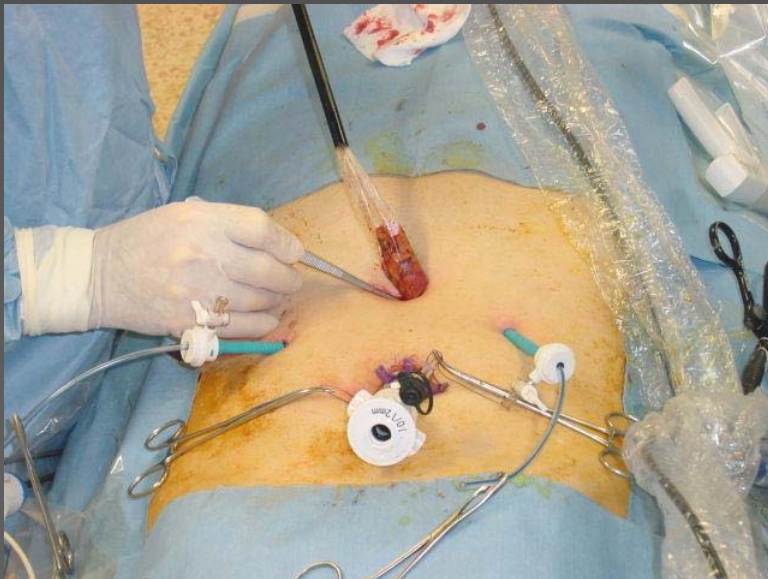
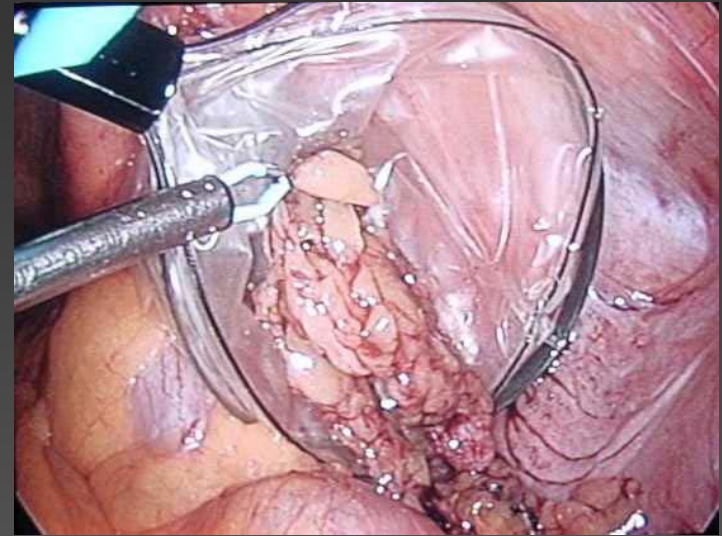
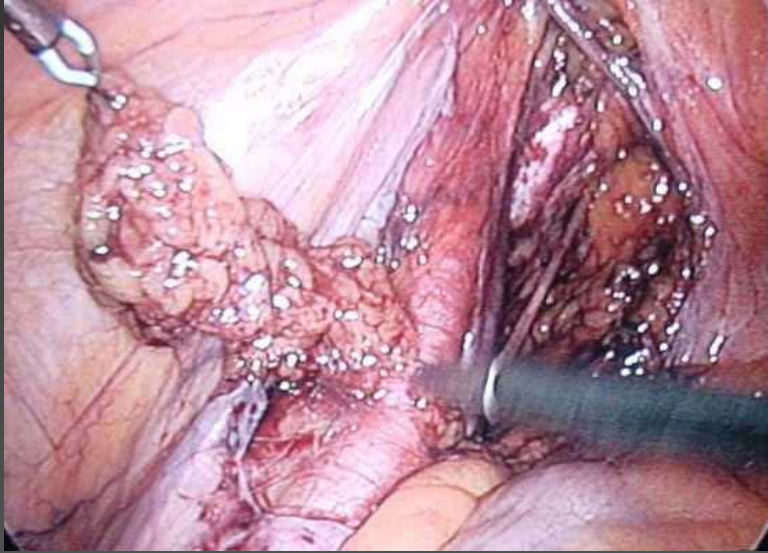Laparoscopie urologique

Curage ilio-obturateur



Laparoscopie urologique

Curage ilio-obturateur



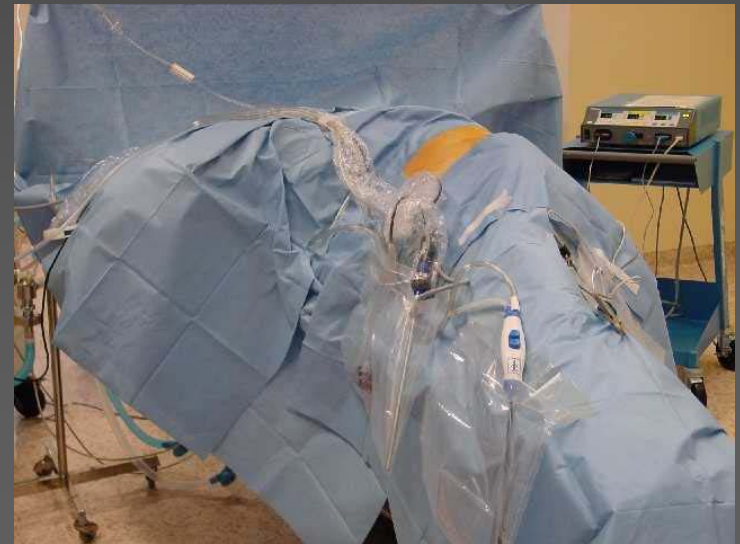Néphrectomie

- néphrectomie simple
 - rein détruit par pyélonéphrite, Sd JPU, méga uretère, cause vasculaire..
 - Pyonéphrose, pyélonéphrite emphysémateuse
- néphrectomie élargie
 - adénocarcinome rein
 - kyste type 2 à 4 de Bosniak
- néphrourétérectomie
 - carcinome urothélial uretère ou intra rénal

Laparoscopie urologique

Spécificité de l'abord rétropéritonéal

- **Difficultés**
 - ATCD de Xie sur le rein homolatéral
 - Episode infectieux récent
 - Obésité (dist crête-cote courte)
- **Installation**
 - Décubitus latéral strict, position de lombotomie ou 3/4
 - Ouverture de la fosse lombaire
 - 3 appuis: pubien, dorsal, fessier + protections
 - Fixations +++



Laparoscopie urologique

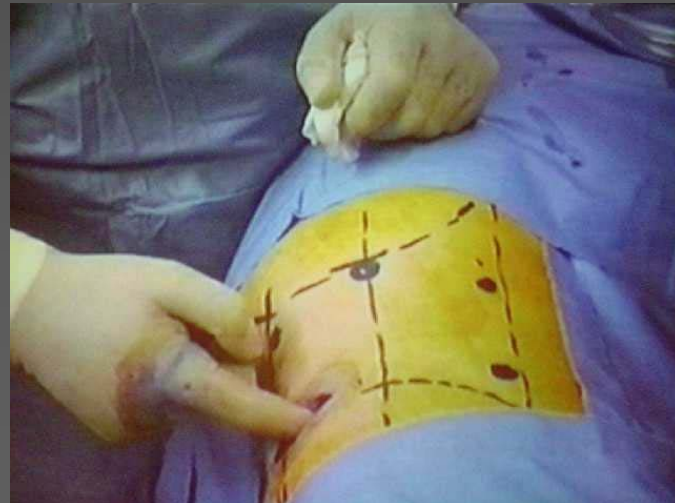
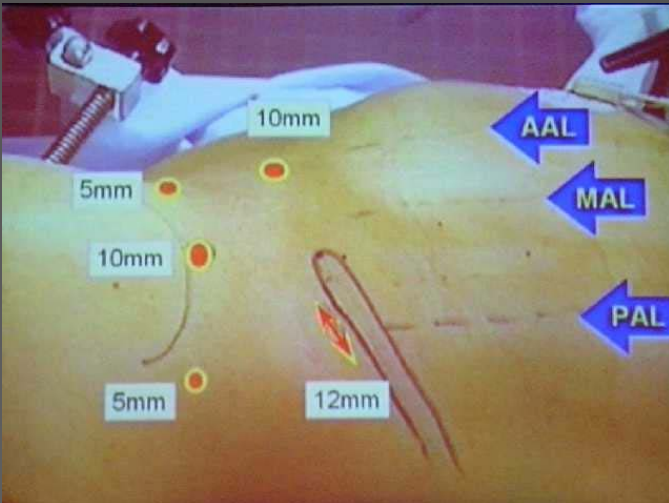
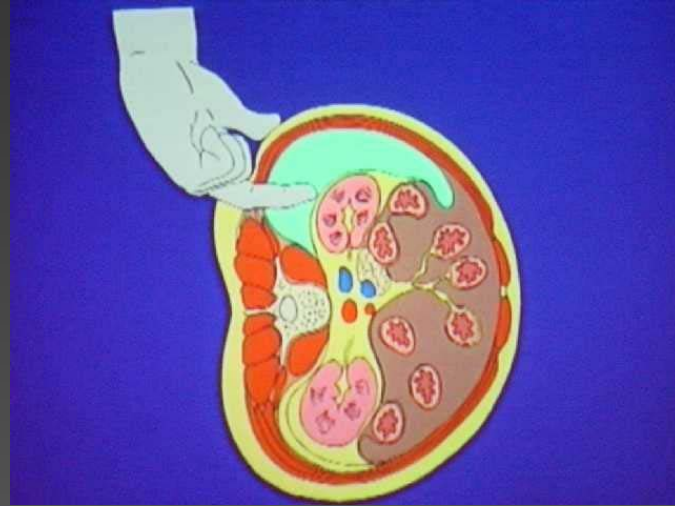
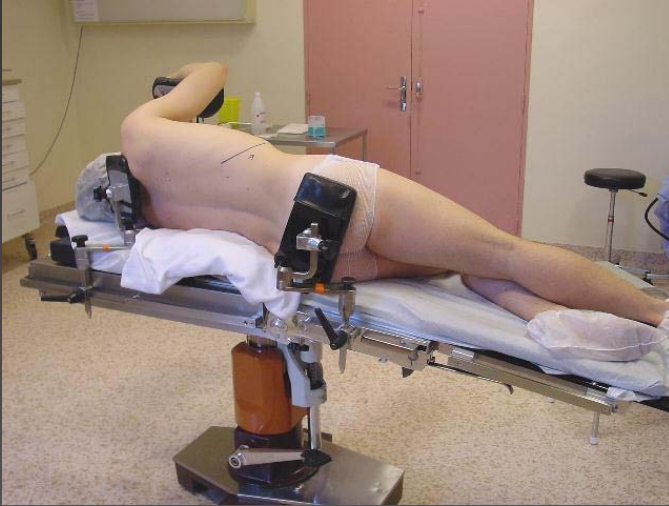Spécificité de l'abord rétro-péritonéal

LOMBOSCOPIE

- Equipe
 - Chirurgien et aide au dos du malade ou endoboy ou aesop
- Trocards
 - Open rétrolaparotomie: angle costovertébral
 - Création de l'espace de travail: air + doigt + optique ou ballon
 - Refoulement péritonéal +++ pour 2 troc de 5mm
 - angle crête iliaque/vertèbres
- Temps opératoires
 - Repérage 1er du psoas
 - veine génitale suivie jusq veine rénale ou veine cave

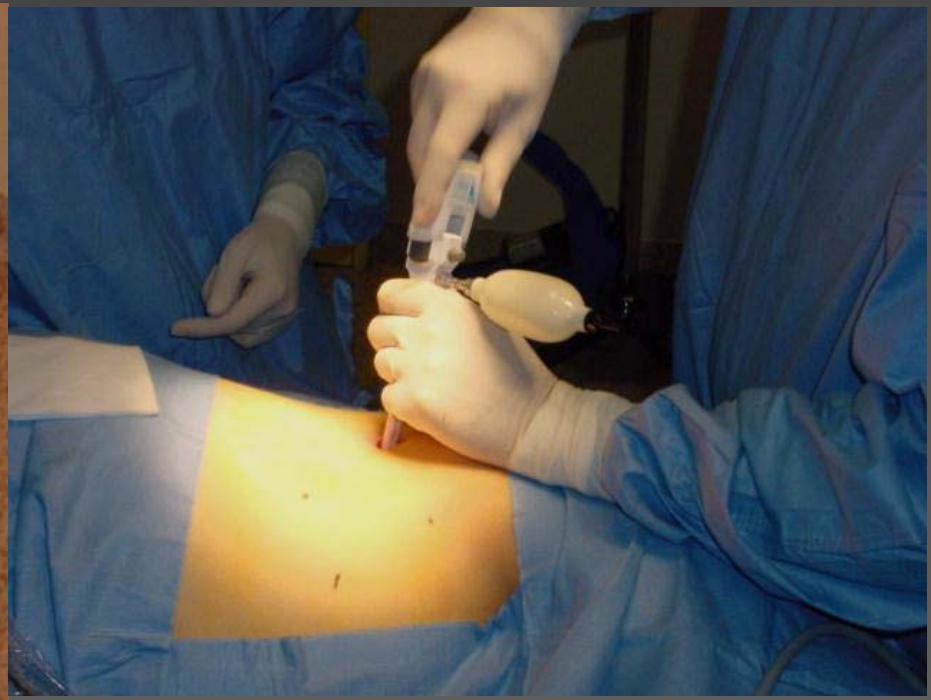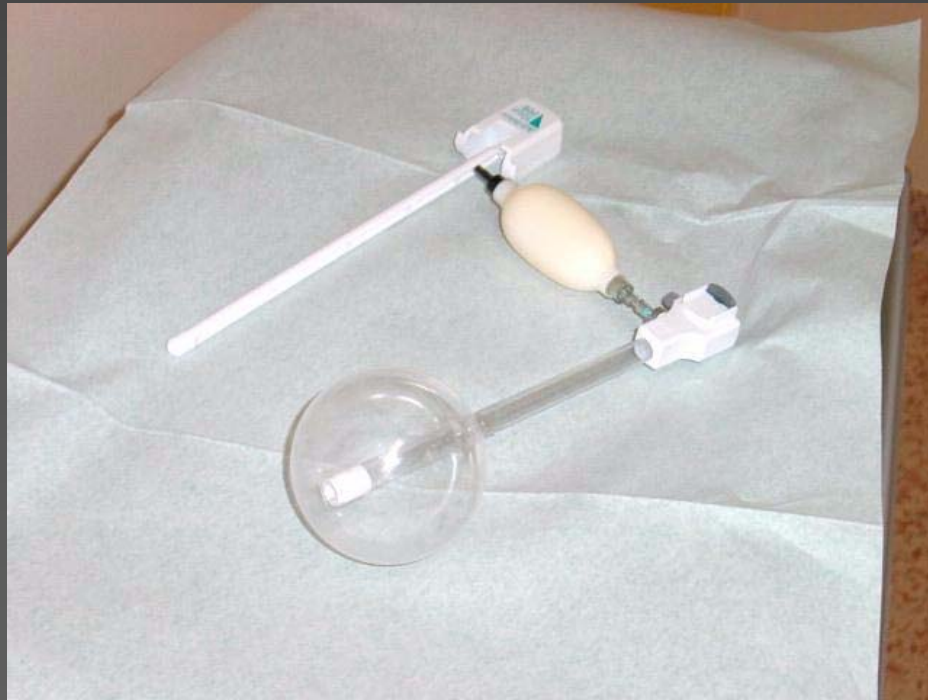
Laparoscopie urologique

Néphrectomie par lomboscopie



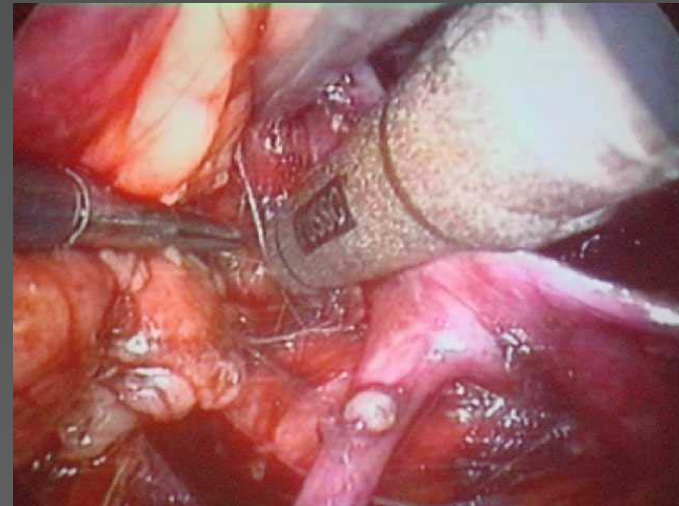
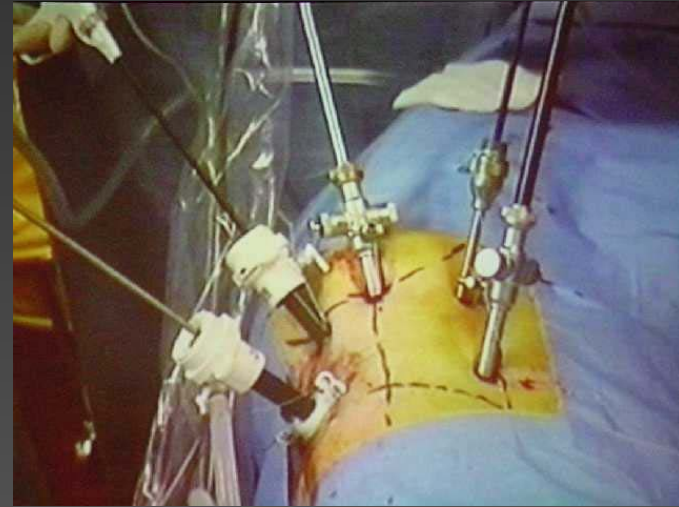
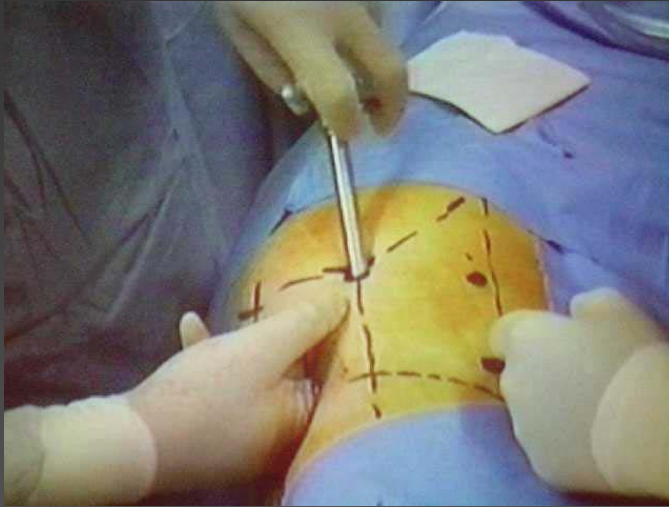
Laparoscopie urologique

Néphrectomie par lomboscopie



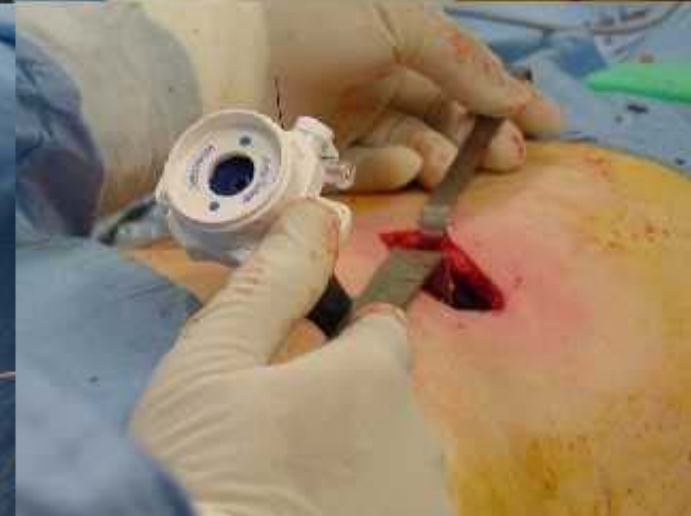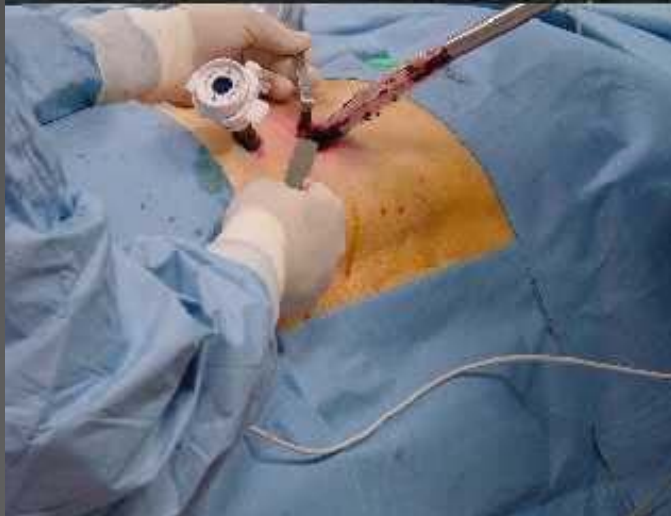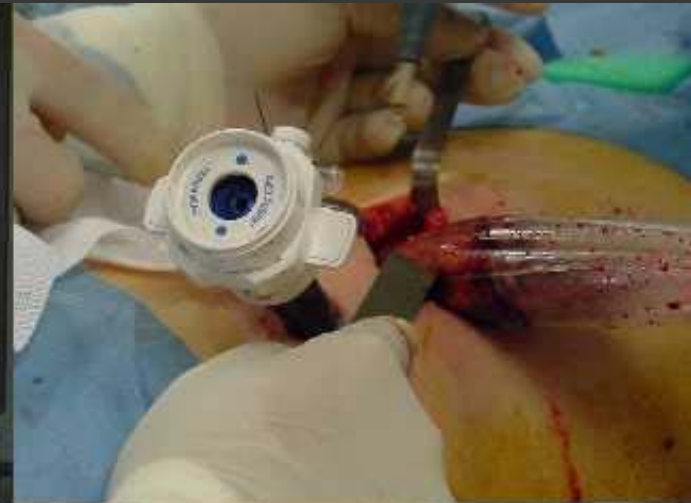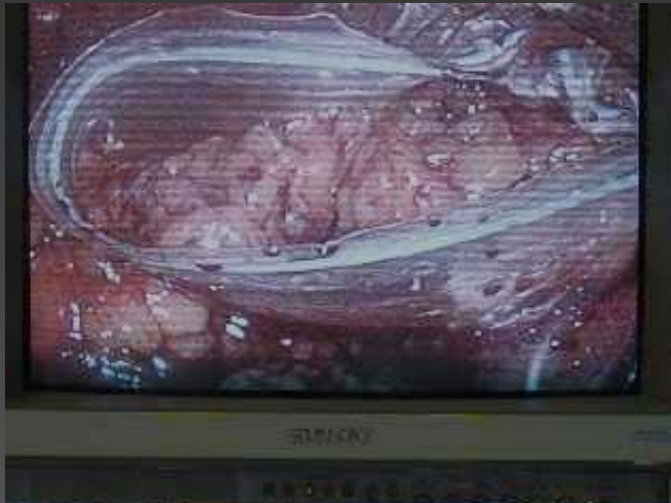Laparoscopie urologique

Néphrectomie par lomboscopie



Laparoscopie urologique

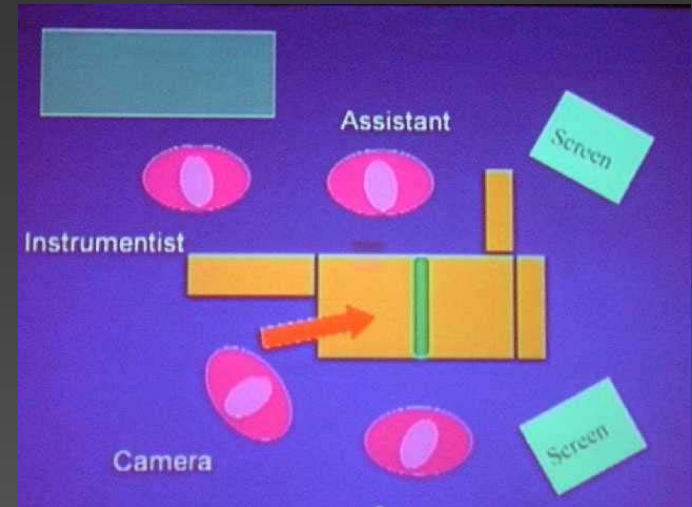
Néphrectomie par lomboscopie



Laparoscopie urologique

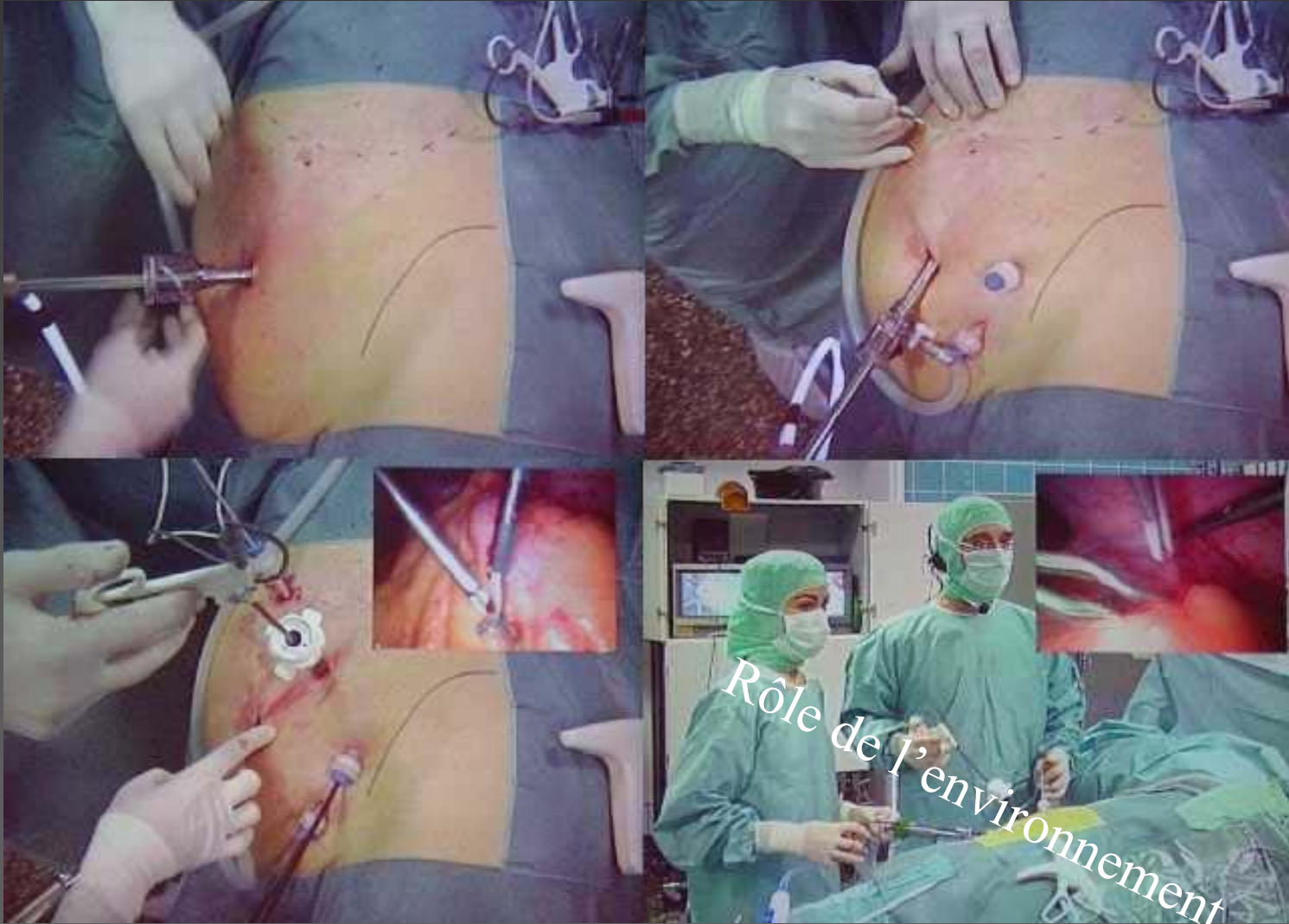
voie transpéritonéale

- **Equipe**
 - Chirurgien en face du malade
- **Trocards**
 - Open coelioscopie: para rectal
 - Pneumopéritoine classique
 - Refoulement des anses
- **Temps opératoires**
 - Ouverture et abaissement de l'angle colique
 - Exposition de la loge lombaire
 - dissection des vaisseaux rénaux

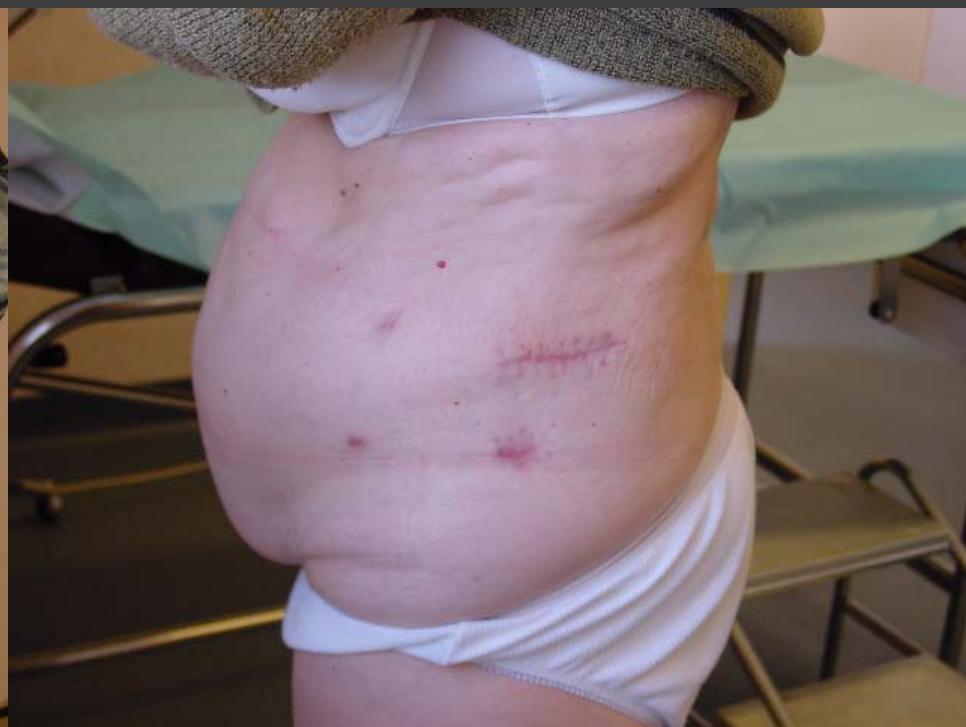
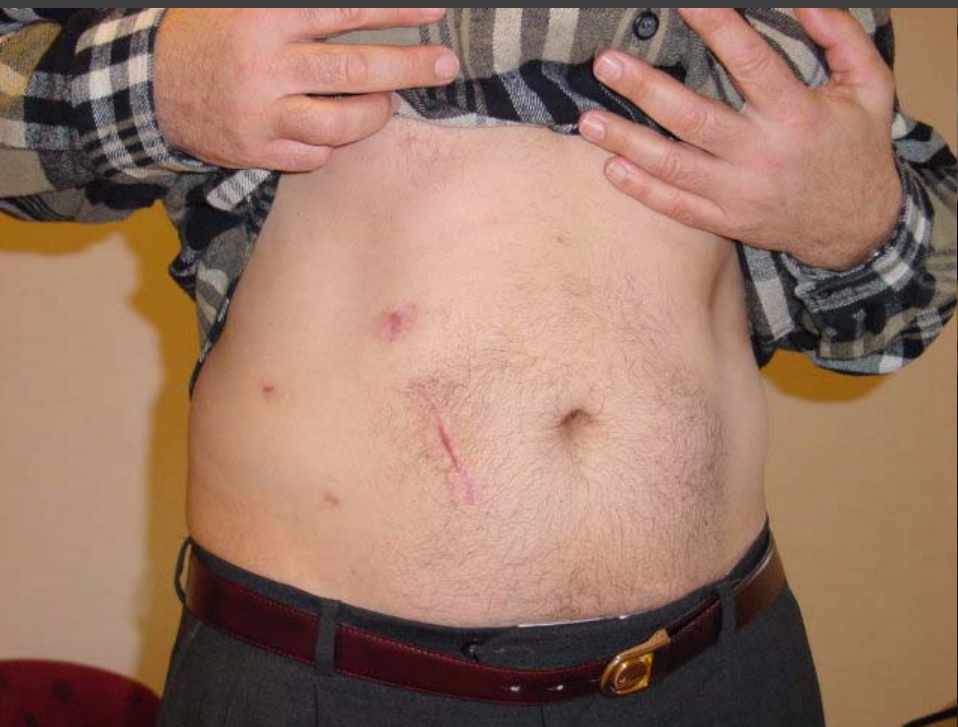
Laparoscopie urologique

Néphrectomie par voie transpéritonéale



CICATRICE ANT OU POST



Le pelvis

- promontofixation (1 ou 2 band) +/- hystérectomie
- curage ilio obturateur (prostate, vessie)
- exérèse vésicules séminales
- prostatectomie radicale
- cystectomie
- Burch, ligature tubaire, cure de varicocèle, adénomectomie

Laparoscopie urologique

Spécificité de l'abord pelvien

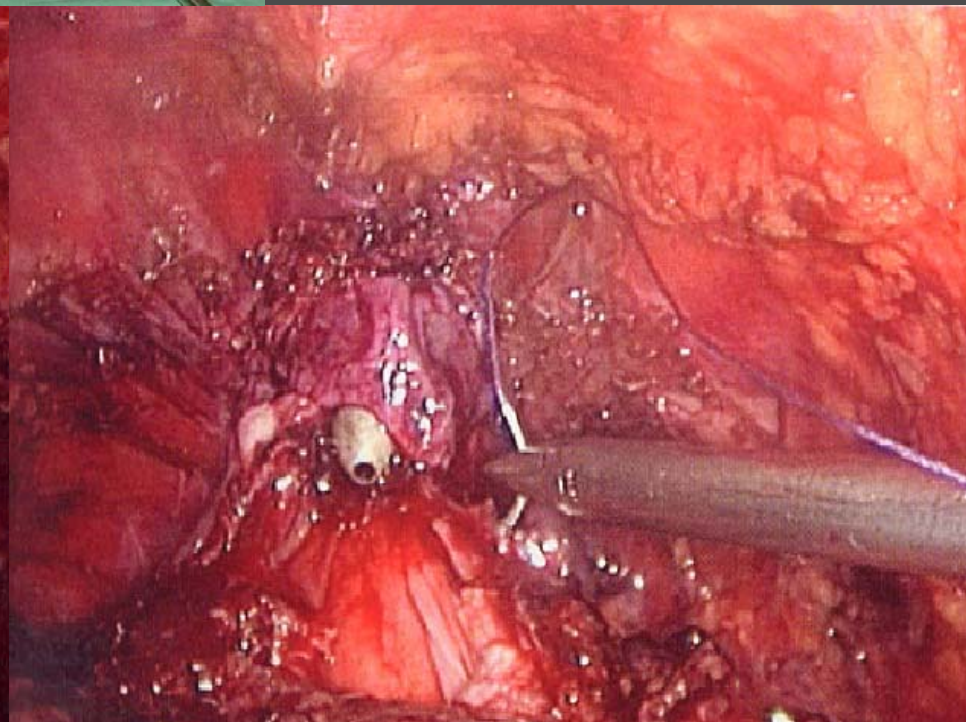
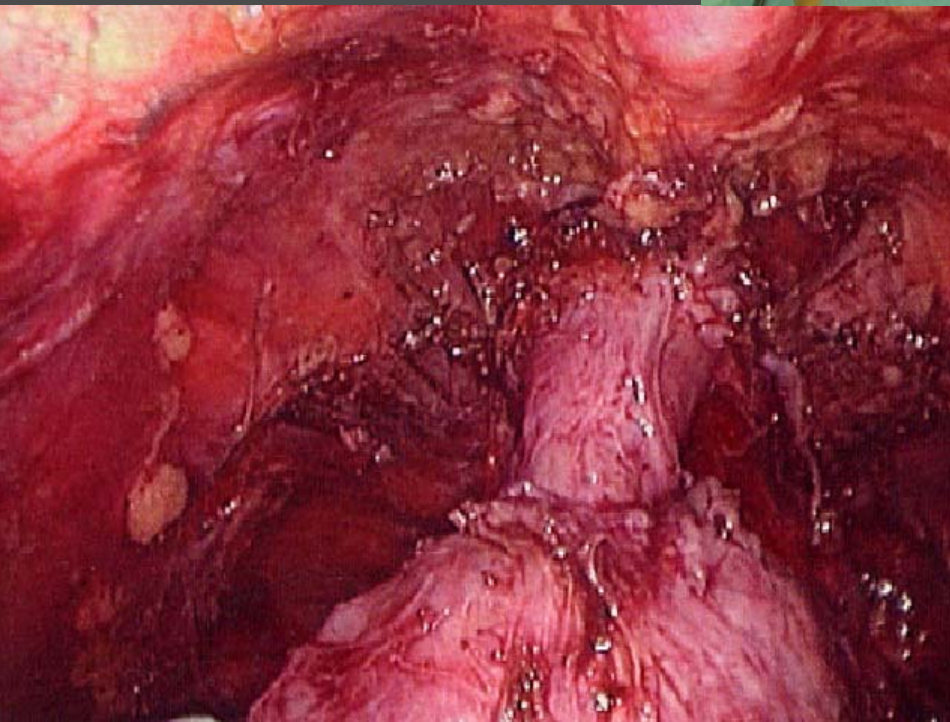
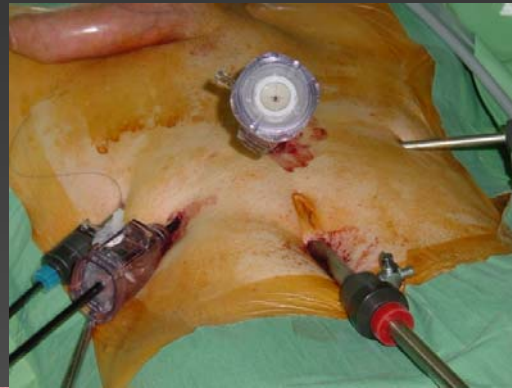
intra péritonéal ou sous-péritonéal

- Equipe
 - Chirurgien à gauche du malade (si droitier), aide en face
 - DD + *Trendelenburg* max.
- Trocards
 - Open coelioscopie à l'ombilic 10mm
 - Pneumopéritoine 12mmHg
 - Refoulement des anses digestives et du sigmoïde (tren+pincés)
- Temps opératoires
 - en fonction du type de chirurgie



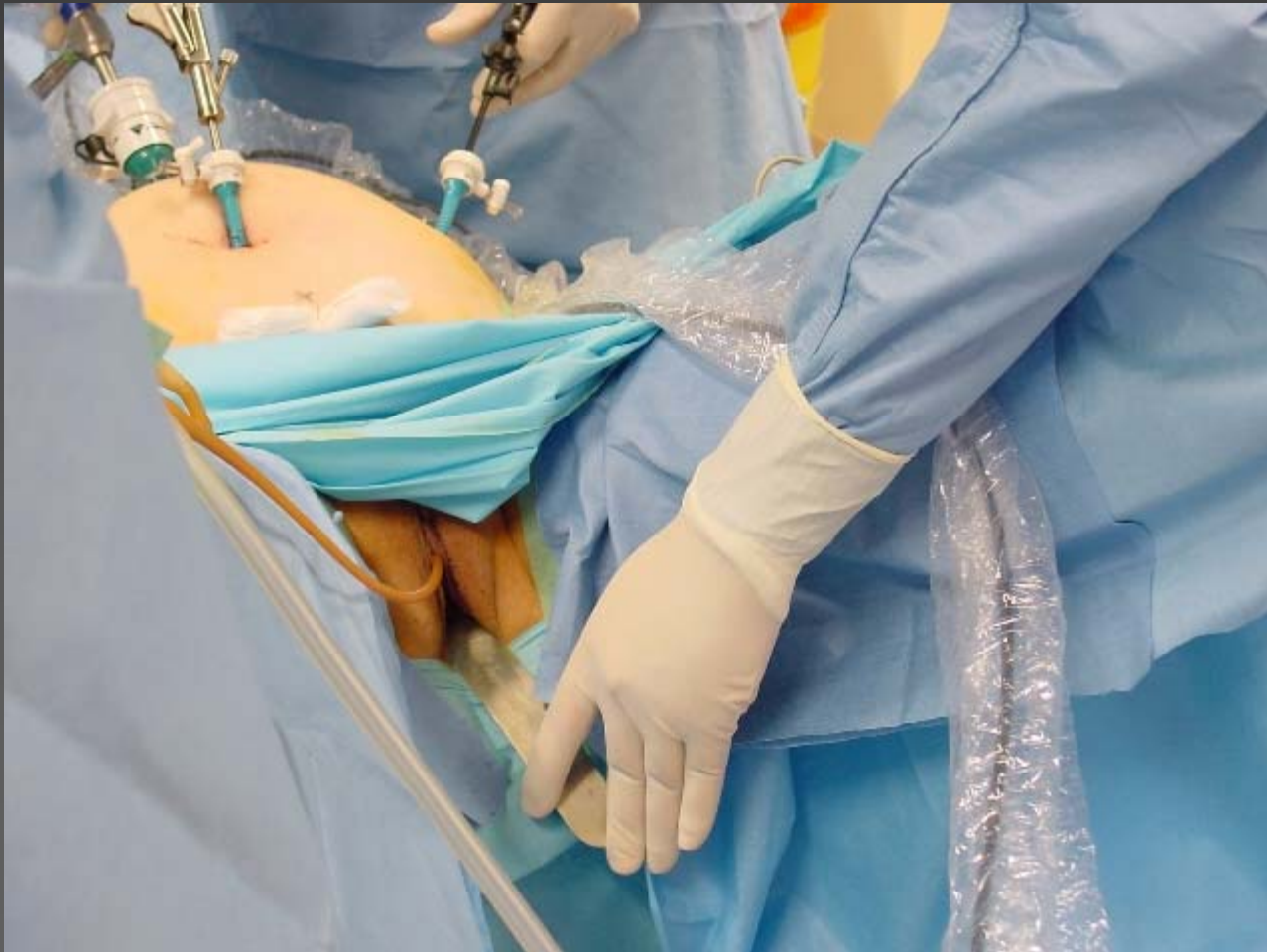Attention morbidité

Laparoscopie urologique prostatectomie



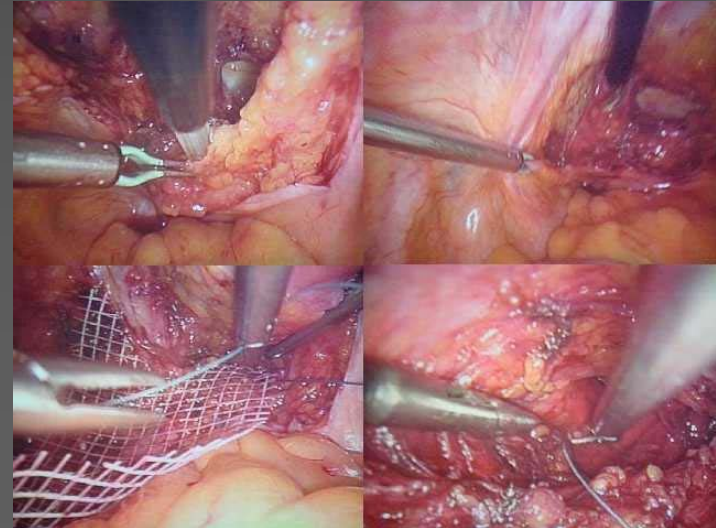
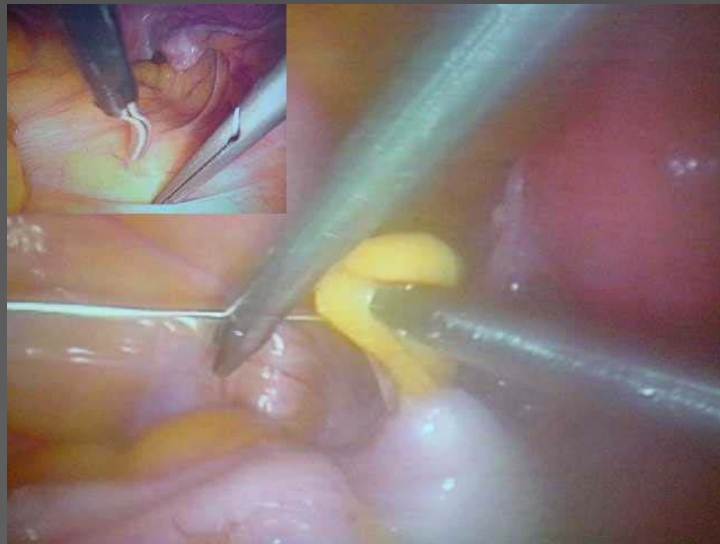
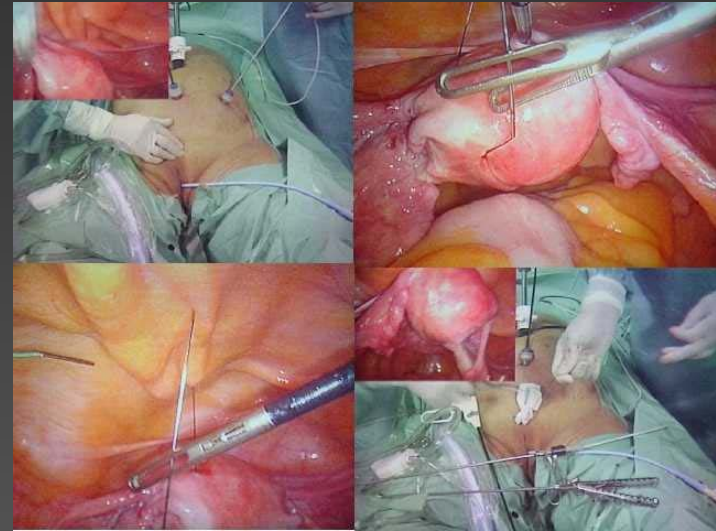
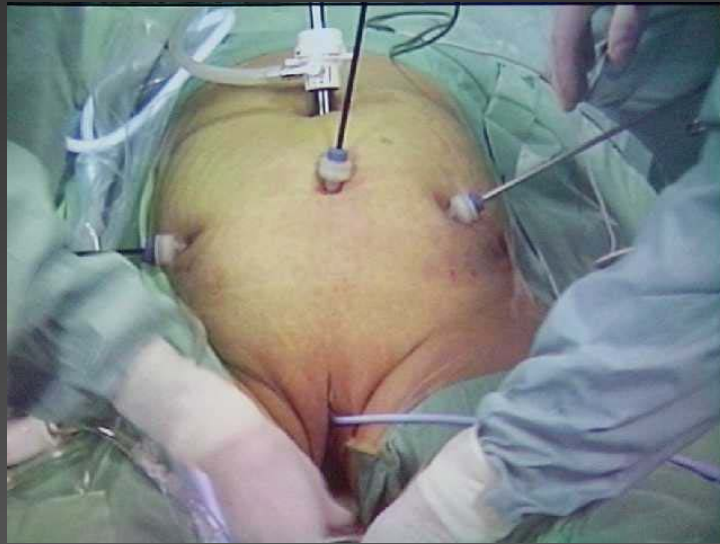
Laparoscopie urologique

Promonto-fixation



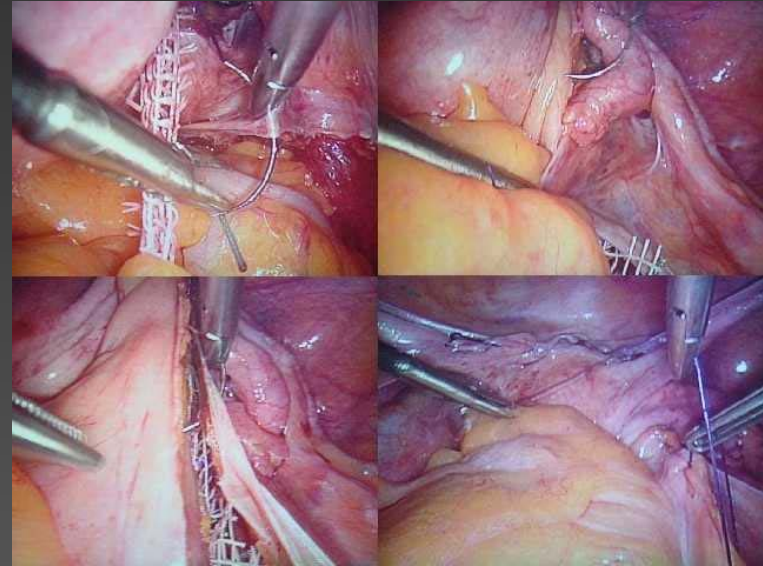
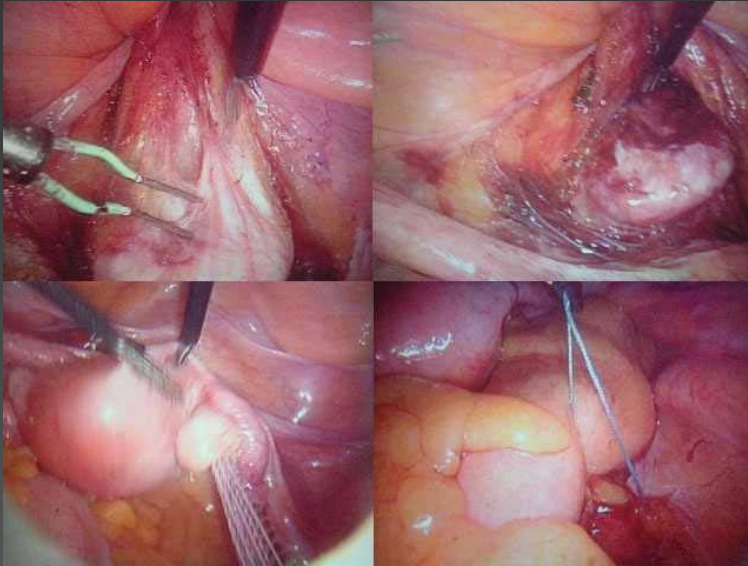
Laparoscopie urologique

Promonto-fixation



Laparoscopie urologique

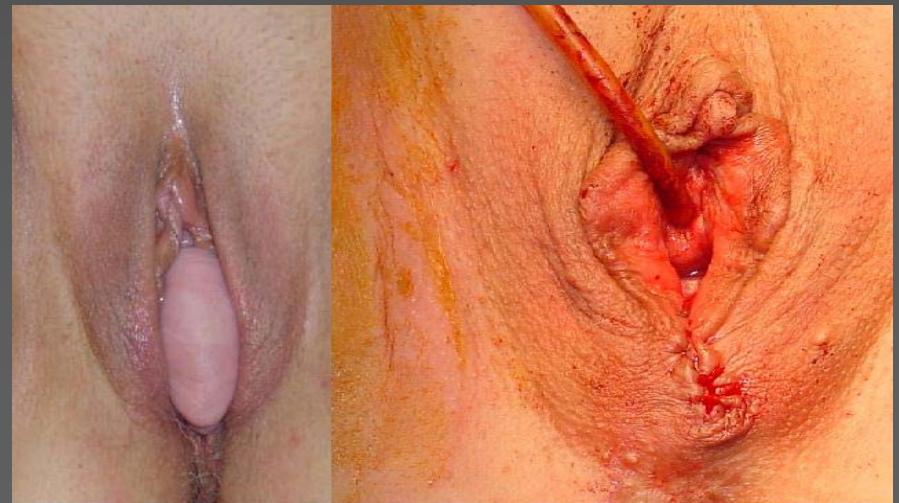Promonto-fixation



Décollement vésico-vaginal

Fixation des bandelettes

Repéritonisation



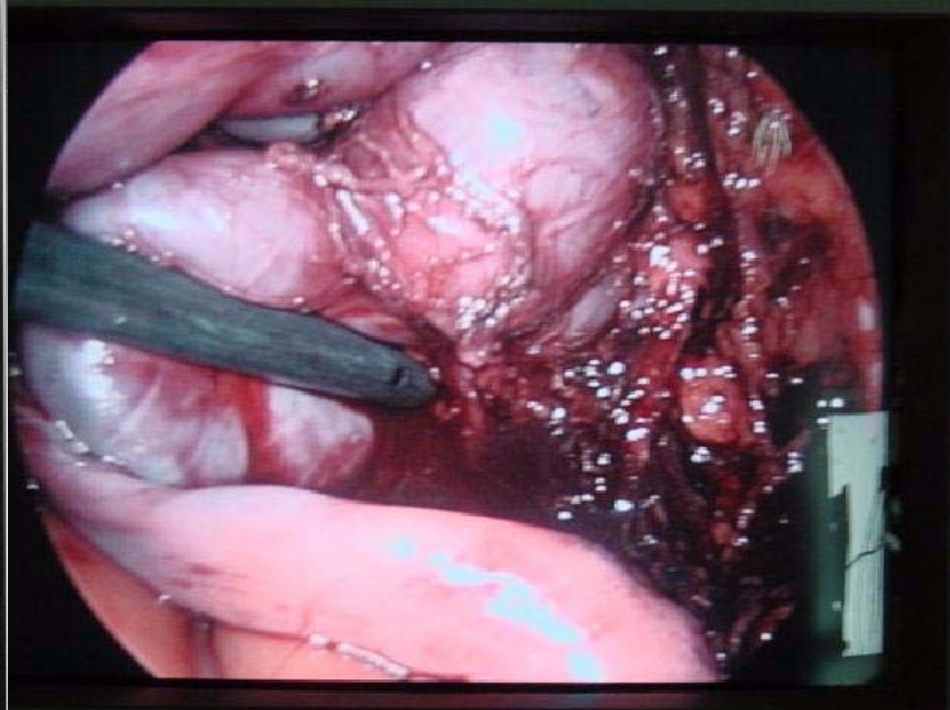
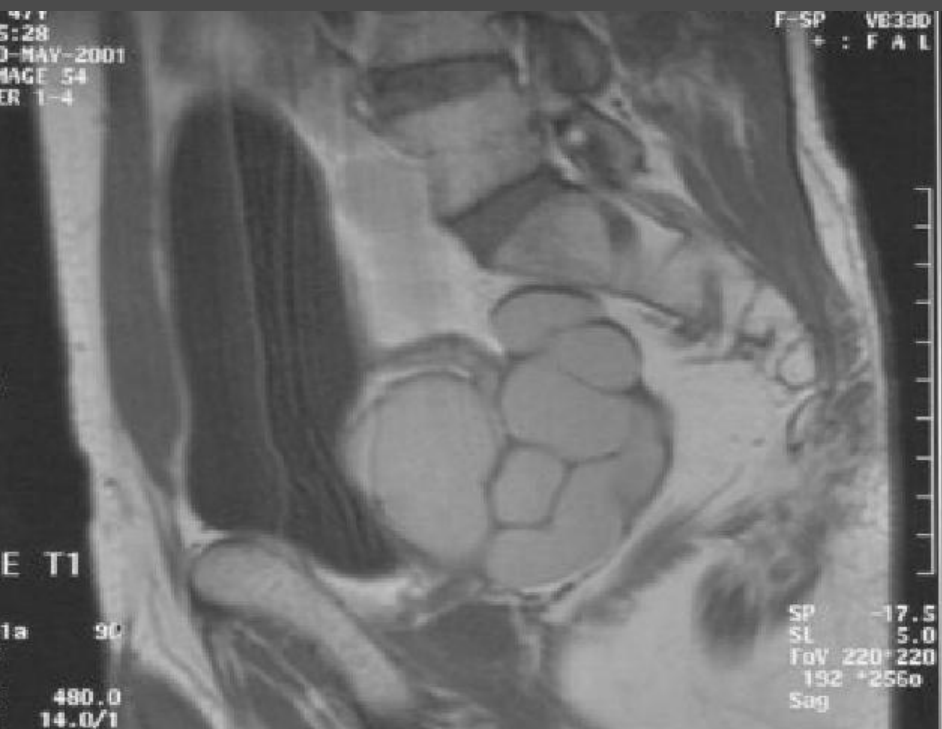Laparoscopie urologique

Spécificité de l'abord sous-péritonéal

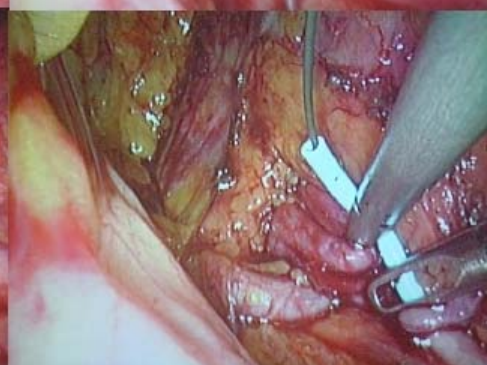
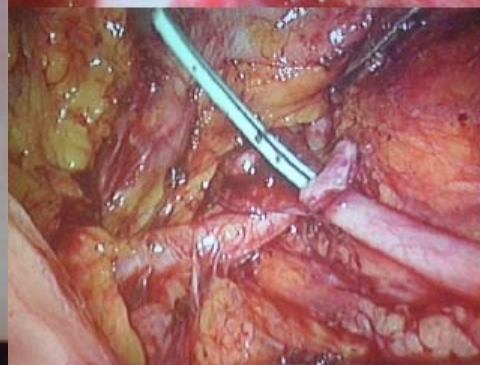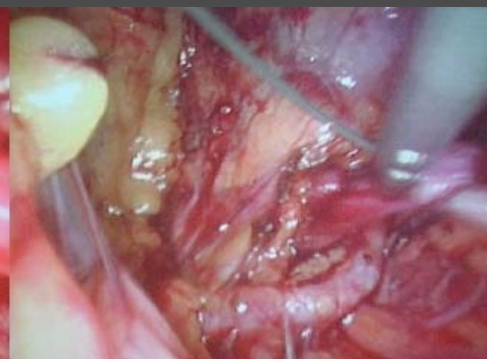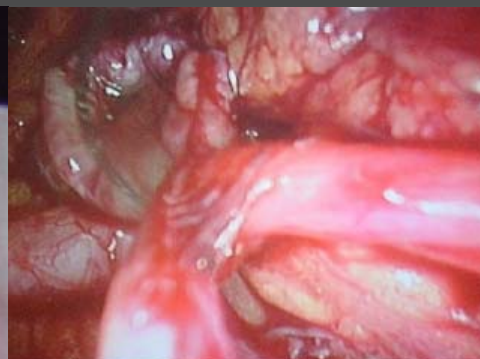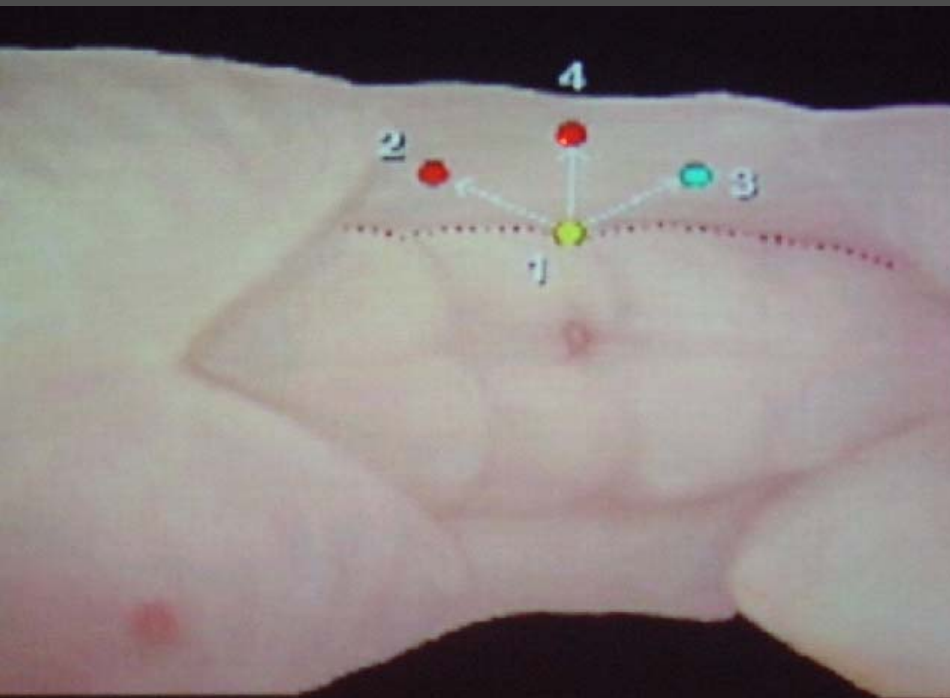
PRE PERITONEAL

- Equipe
 - Chirurgien à gauche du malade, aide en face
 - Trendelenburg *léger*
- Trocards
 - Open pré-péritonéale: sous ou sus-ombilicale
 - Création de l'espace de travail: air + optique
 - Refoulement péritonéal +++ sinon.....
- Temps opératoires
 - Repérage de la symphyse pubienne puis des psoas
 - Repérage des vaisseaux iliaques
 - Effondrement et ouverture du Retzius si besoin

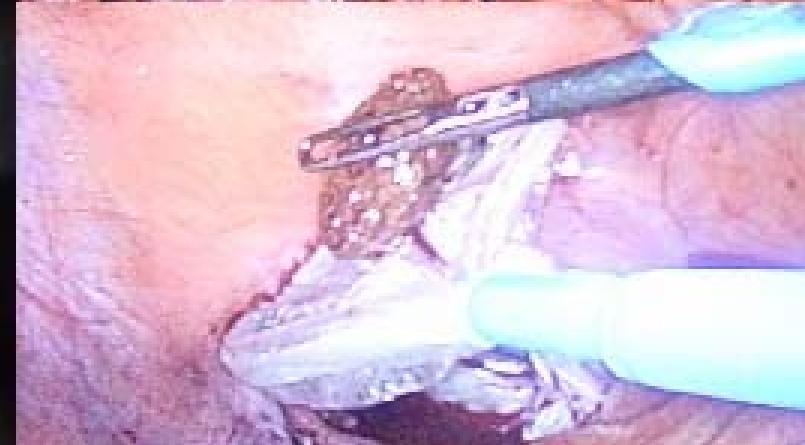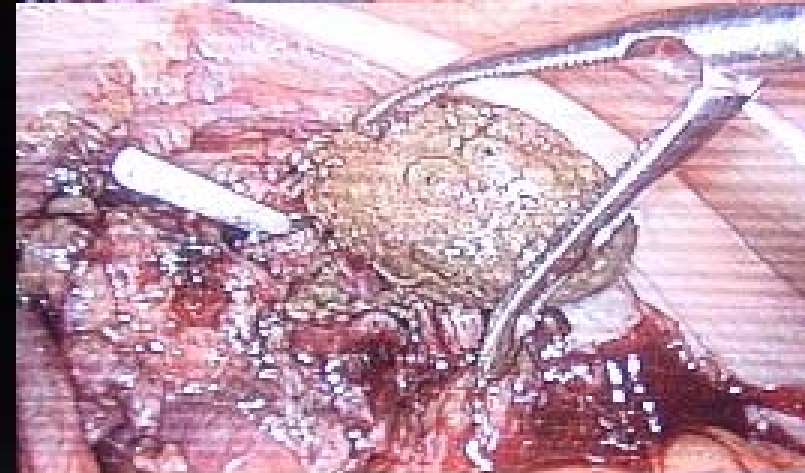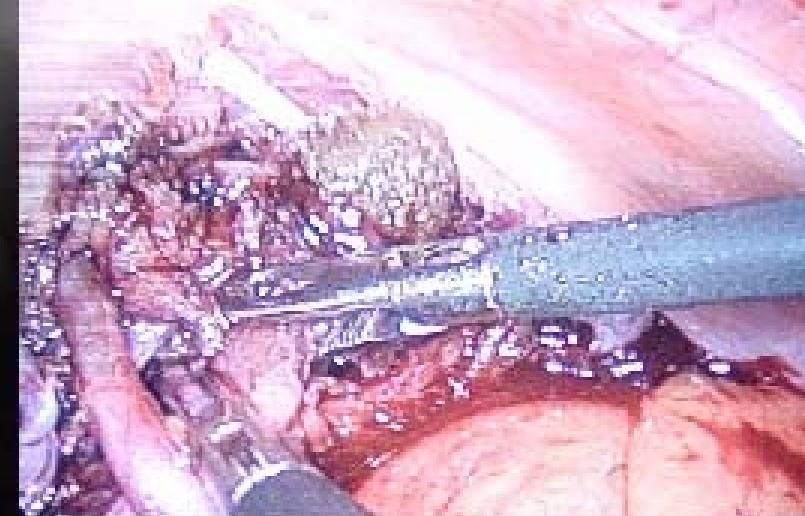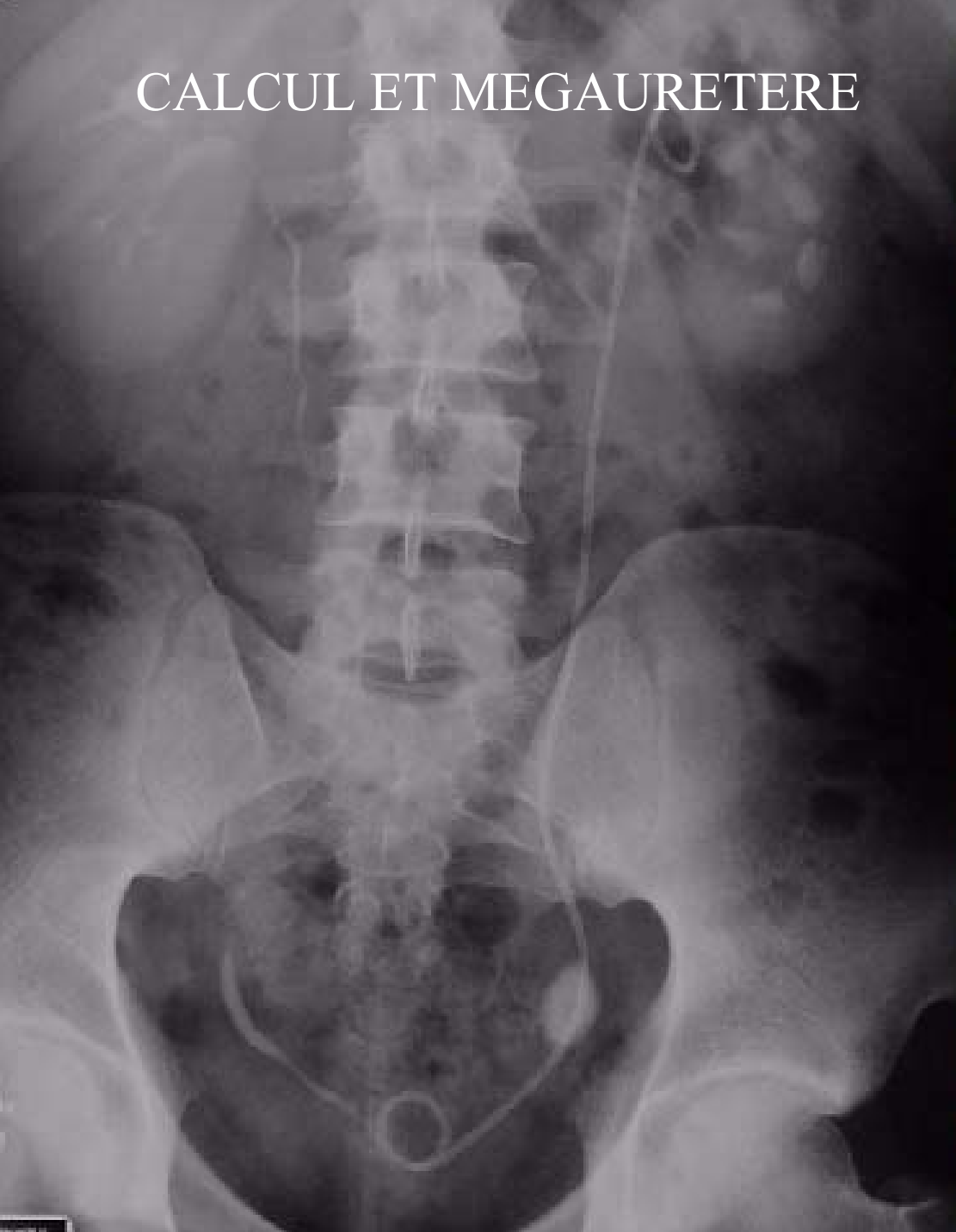TUMEURS SEMINALES



CURE DE JONCTION



CALCUL ET MEGAURETERE



Indications

- Tumeur surrénalienne, incidentalome → SURRENALECTOMIE
- **Petit rein non fonctionnel**
 - Pyélonéphrites chroniques
 - Pathologie vasculaire→ NEPHRECTOMIE SIMPLE
- **Tumeur du rein**
 - Petit volume (<5 cm et→ NEPHRECTOMIE TOTALE ELARGIE
- **Tumeur de la voie excrétrice supérieure (attention)** → NEPHRO-URETERECTOMIE TOTALE

Laparoscopie urologique

Indications

- **Varicocèle** → cure de varicocèle uni ou bilat
mais radio
- **Calculs pyéliqués ou de
L'uretère lombaire** → URETEROTOMIE / EXERERE DU CALCUL
mais LEC, urétéroscopie
- **Cryptorchydie / testicule
non palpé** → EXPLORATION TESTICULAIRE
- **Tumeurs
rétropéritonéales** → BIOPSIES DU RETROPERITOINE
EXÉRÈSE DE MASSE
mais morbidité
- **Don d'organe** → PRELEVEMENT DE REIN SUR DONNEUR VIVANT
mais attention

Laparoscopie urologique

Indications

- **Syndrome de la jonction pyélo-uretérale** → **PLASTIE DE LA JPU**
- **cancer localisé de prostate pré radiothérapie** → **LYMPHADENECTOMIE ILIO-OBTURATRICE**
- **Cancer localisé de la prostate si curage -** → **PROSTATECTOMIE RADICALE**
Mais difficulté
- **Prolapsus génital** → **PROMONTO-FIXATION**
 - simple
 - double bandelette

Laparoscopie urologique

Conclusion

- Demande grandissante de la population
- problème de la courbe d'apprentissage liée au recrutement
- ~~Technique jeune en urologie~~
- 3 "standards":
 - **curage ilio-obturateur**
 - **Néphrectomie pour petite tumeur et néphrectomie simple**
 - **Surrénalectomie**