

Cancers du tiers moyen du rectum
Quelle(s) exérèse(s) à visée
curative ?

Thomas PIFFETEAU
Réunion commune DESC/SCVO
TOURS juin 2006

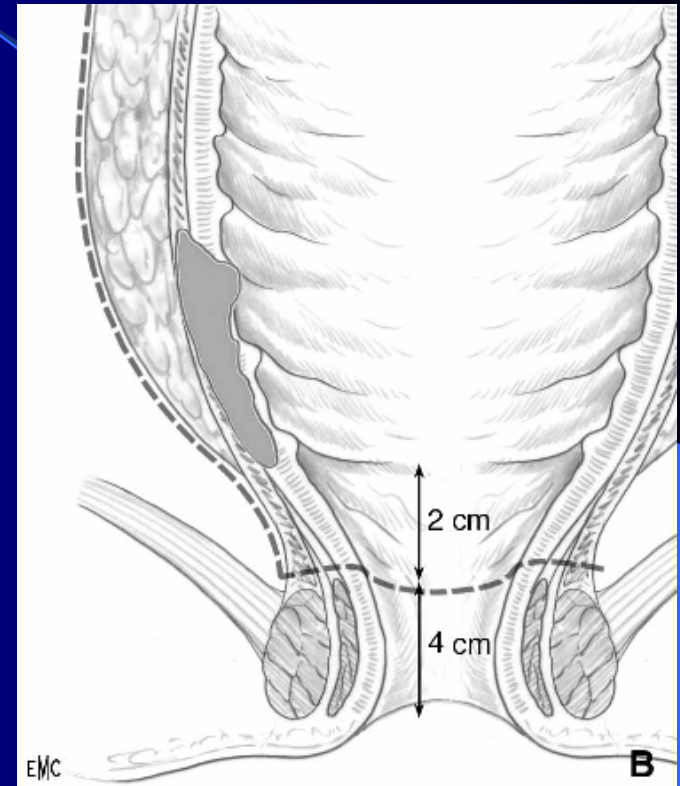
Définition

Pôle inférieur tumeur

- entre 5 et 10 cm de marge anale
- entre 2 et 7 cm du bord supérieur du sphincter

Rectoscopie rigide

Profil rectal d'opacification barytée



Explorations initiales

Toucher rectal
Écho-endoscopie

} Infiltration pariétale

IRM si T3 ou T4 : apprécie marge circonférentielle
infiltration sphinctérienne

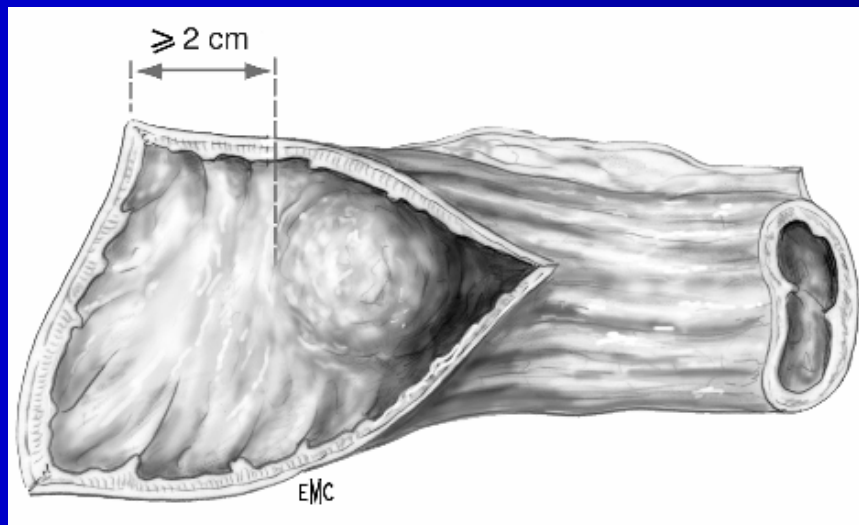
Coloscopie : lésions primitives synchrones

TDM thoraco-abdominal : lésions secondaires

Principes et limites d'exérèse

1. Limite distale : au moins 2 cm

Extension microscopique pariétale distale dépasse bord inférieur tumeur de 2 cm ou + dans 2 % des cas ¹



1. Williams BJS 1984

Principes et limites d'exérèse

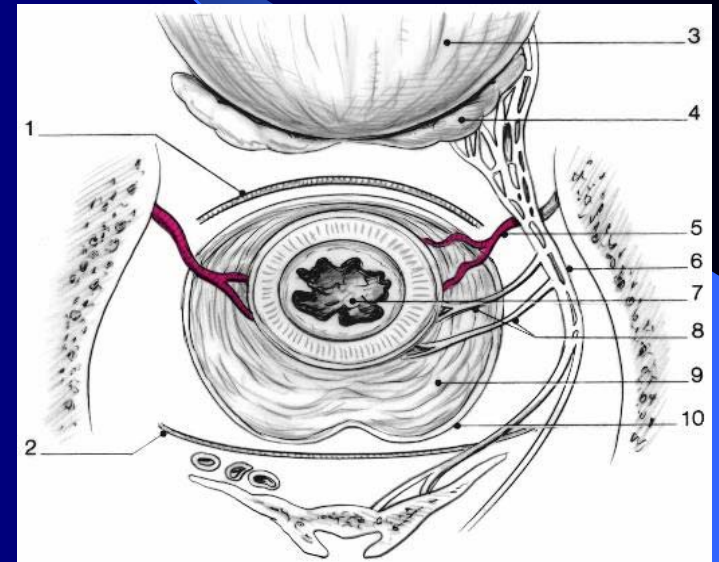
2. Exérèse complète du mésorectum

Envahissement lymphatique
dans 3 directions



Exérèse monobloc

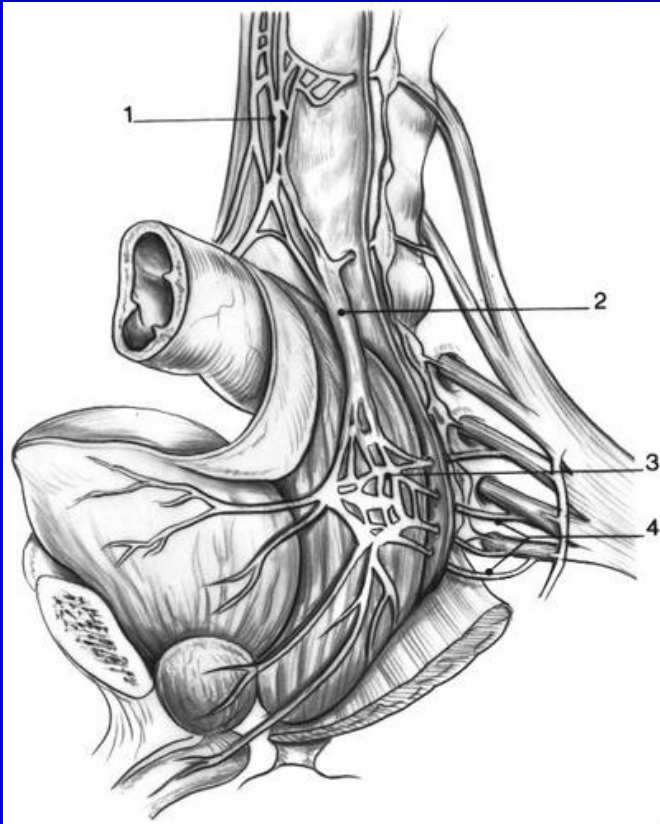
- A. rectales sup. en haut
- extra-fasciale en périphérie
- totale vers le bas : présence d'embolies tumorales dans mésorectum jusqu'à 4 cm sous pôle inférieur de tumeur 1



EMC

Principes et limites d'exérèse

3. Préservation de l'innervation pelvienne



Possible uniquement si marge
circonférentielle supérieure à 1 mm
sur IRM

Sinon risque important de récurrence loco-
régionale

Tiret EMC 1998

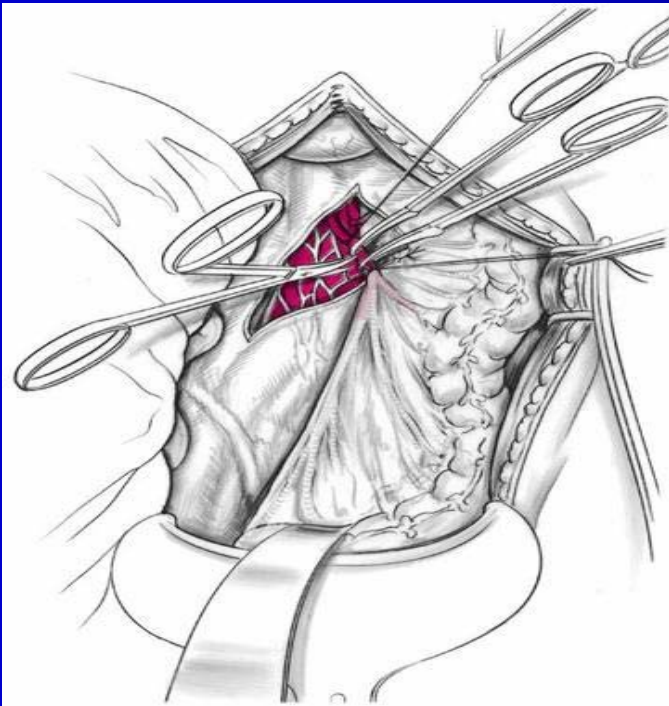
Principes et limites d'exérèse

4. Exérèse lymphoganglionnaire

Ligature A.M.I. en amont A. colique sup. G

à 1 cm de l'aorte

pas de bénéfice carcinologique



Intérêt pronostic de l'envahissement ganglionnaire à l'origine de l'A.M.I.

Exérèse totale du mésorectum

Technique mise au point par Heald 1982

Permet d'abaisser le taux de récurrence loco-régionale jusqu'à 4% à 5 ans sans traitement néo-adjuvant vs 15 à 40% après chirurgie conventionnelle ¹

Bénéfice augmenté sur la diminution du taux de récurrence loco-régionale si associée à Radiothérapie pré-opératoire notamment pour stades II et III ²

Permet préservation de l'innervation autonome à destinée génito-urinaire ¹

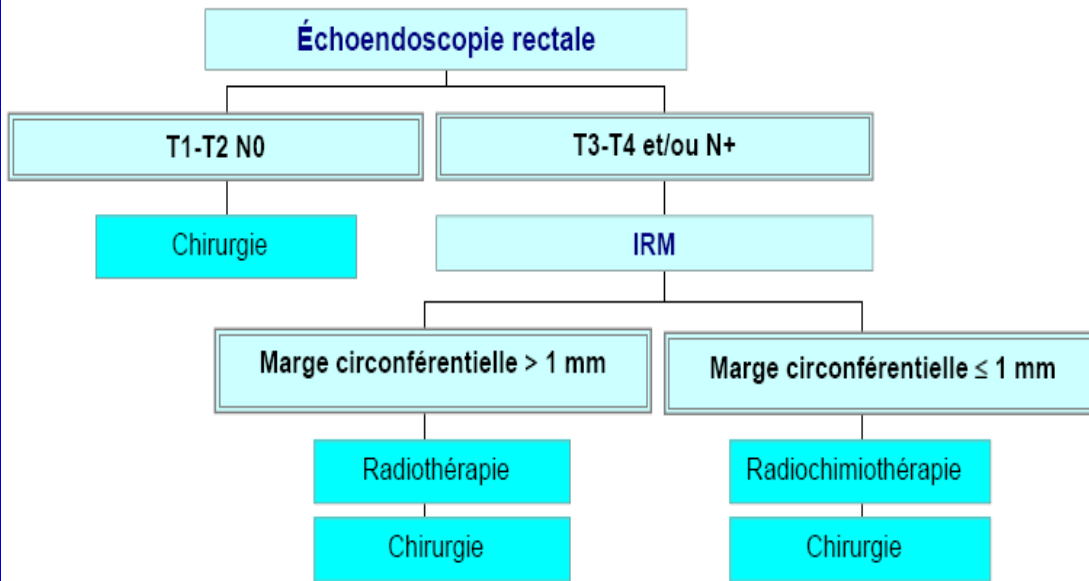
1. Heald *et al.* BJS 1982

2. Kapiteijn *et al.* N Eng J med 2001

Indications

CHOIX DES THÉRAPEUTIQUES NÉO-ADJUVANTES

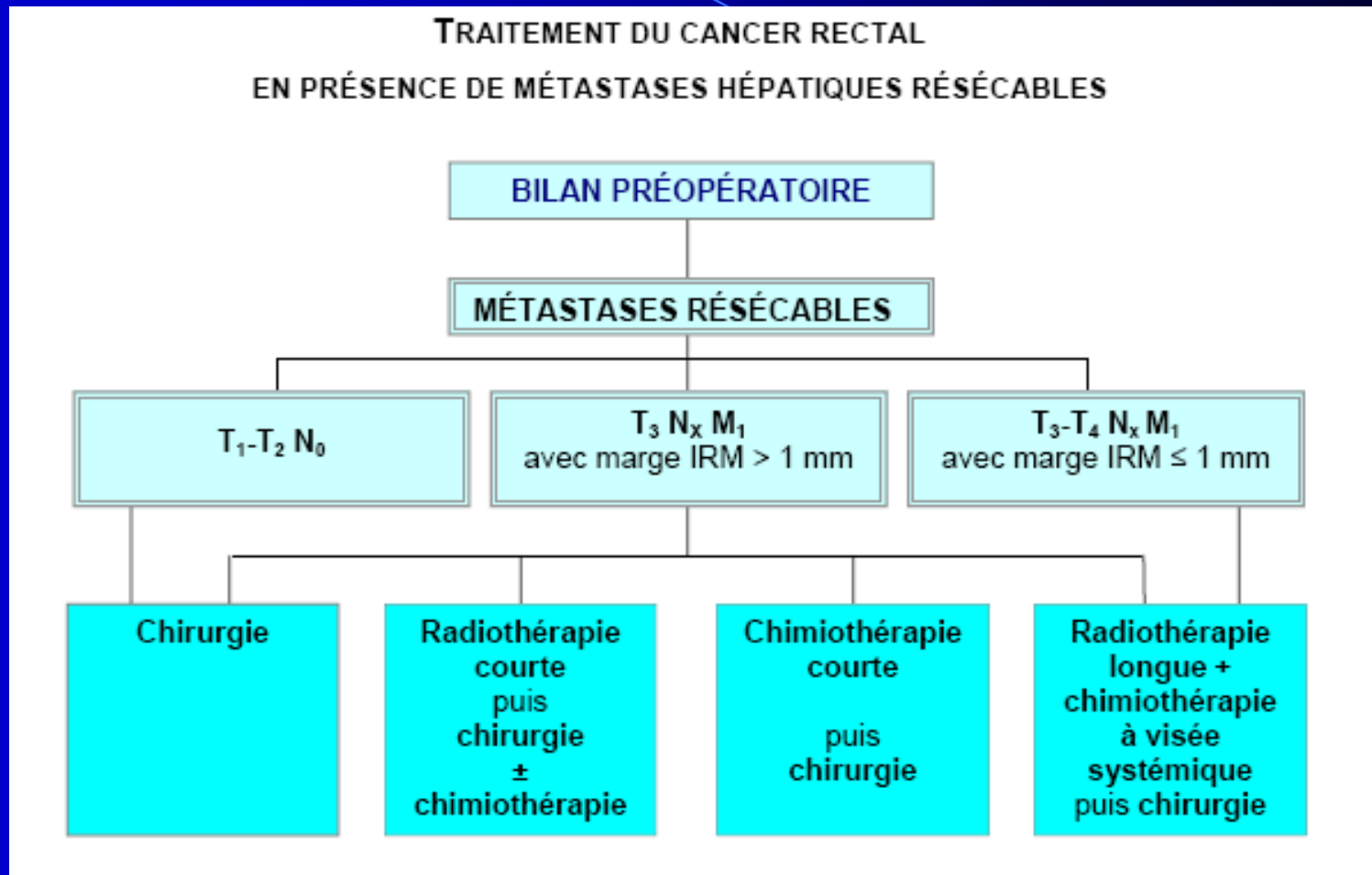
Cancer du moyen et du bas rectum (pôle inférieur < 10 cm de la marge anale)



Chirurgie d'emblée à discuter pour T1-T2 N+ et T3 N0

Tumeurs T4 ou fixées :
résection monobloc étendue
aux organes de voisinage
génito-urinaires, sacrum

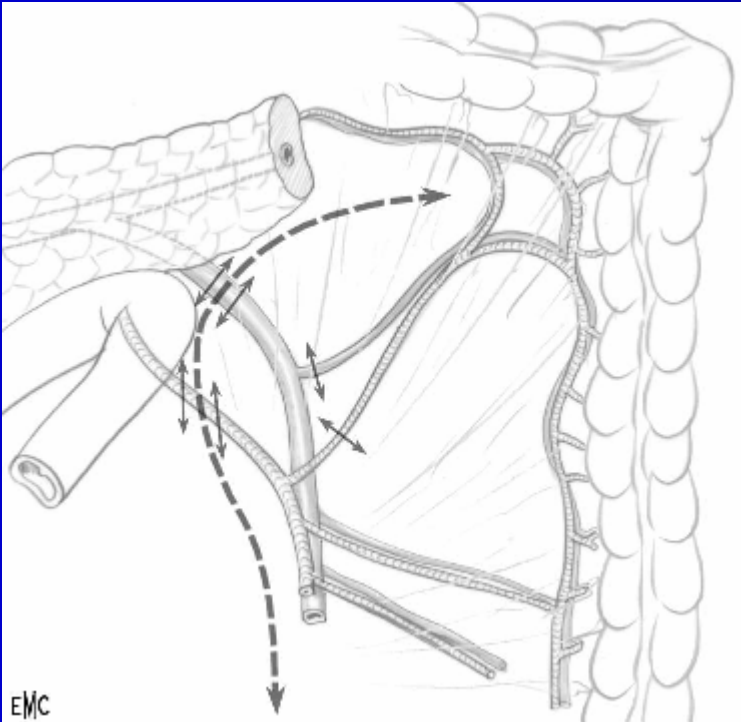
Indications



Résection simultanée des métastases hépatiques faisable

Technique Chirurgicale

1. Ligature pédicule mésentérique inférieure



Permet abaissement angle colique

Attention au plexus hypogastrique supérieur

Technique Chirurgicale

2. Décollement retrorectal

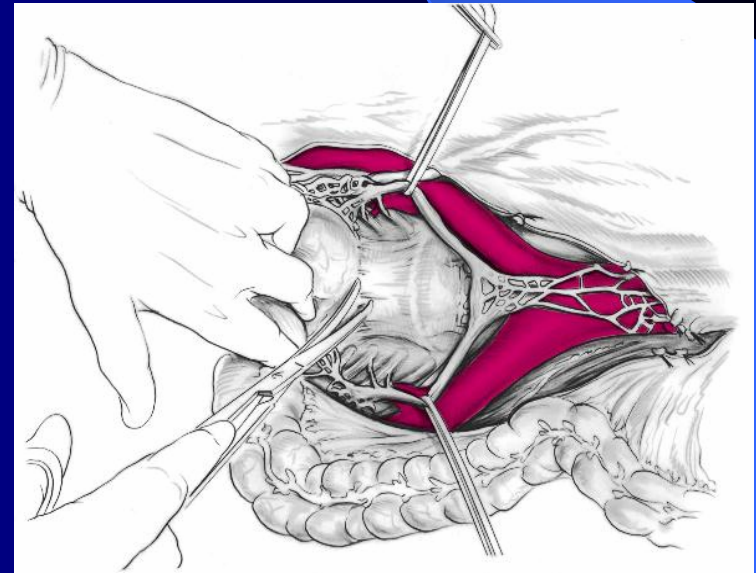
Amorcé dans l'angle de division du plexus hypogastrique supérieur

Dans espace avasculaire entre feuillet viscéral (fascia recti) et feuillet pariétal du fascia pelvien

Jusqu'au plancher des releveurs ¹

En respectant le fascia recti

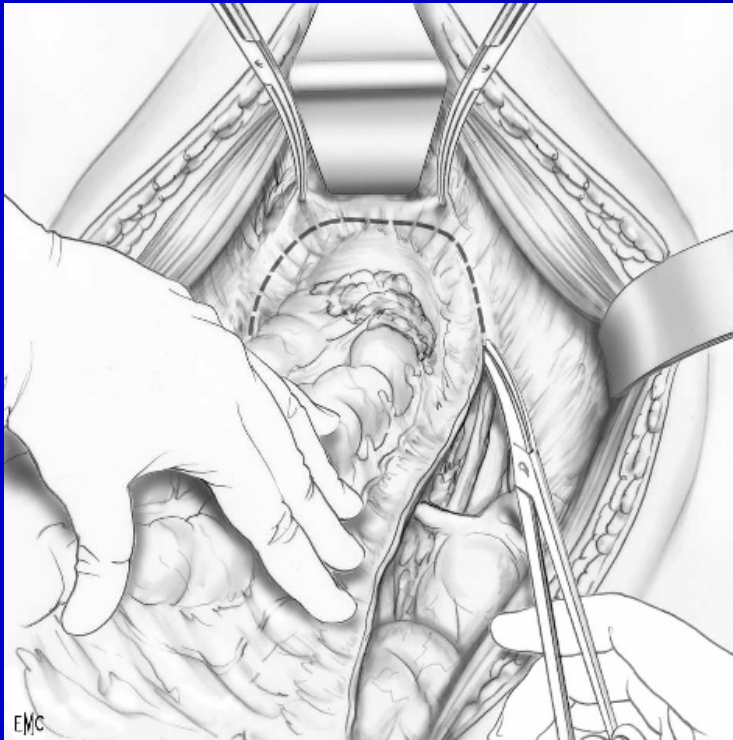
En proscrivant toute dissection manuelle ²



1. Tiret EMC 1998 2. Recommandations AFC 2005

Technique Chirurgicale

3. Dissection antérieure



Dissection en avant de l'aponévrose prostatopéritonéale de Denonvilliers pour tumeurs antérieures ¹

Risque lésion des nerfs caverneux ²

1. Recommandations AFC 2005

2. Tiret EMC 1998

Technique Chirurgicale

4. Anastomose

- Anastomose colo-sus-anale mécanique entre réservoir et sommet du canal anal
- Anastomose coloanale manuelle par voie périnéale sur réservoir

Confection d'un réservoir colique en J de 5-6 cm ou anastomose latéro-terminale : améliore résultat fonctionnel

Ne pas conserver de moignon rectal : risque vasculaire
Stomie temporaire de dérivation

Conclusion

Problème de la récurrence loco-régionale

Qualité de chirurgie d'exérèse primordiale

MTE avec préservation innervation si marge
circonférentielle > 1 mm à l'IRM

Résection élargie en fonction du terrain