

Stratégie d'évaluation de la résécabilité d'un adénocarcinome de la convergence des voies biliaires

**Journées communes
d'enseignement**

DESC – SCVO

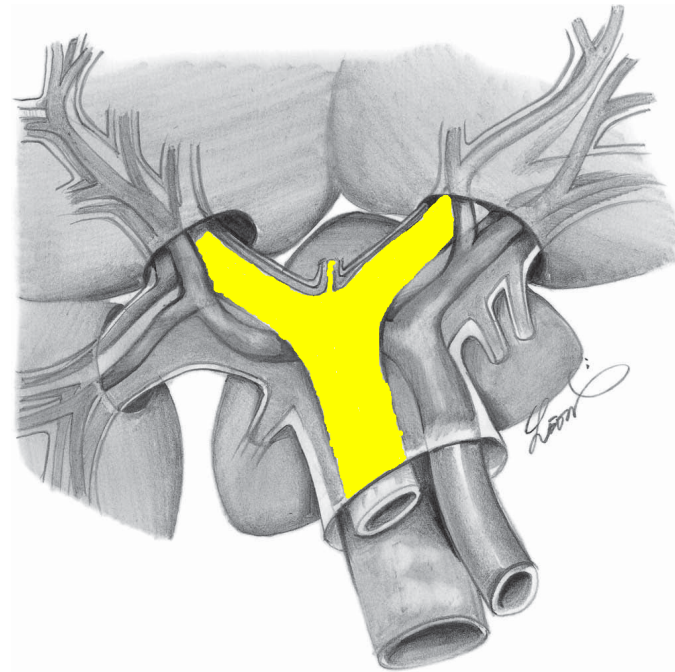
RENNES

Vendredi 15 Janvier 2010

**François Radé
CHRU TOURS**

Introduction

- Tumeur Klatskin = tumeurs développées à partir de la convergence biliaire.
- Mais aussi
 - Canal gauche
 - Canal droit
 - Partie haute de la voie biliaire principale.



Introduction

- Définis comme des cholangiocarcinomes extra-hépatiques *
- Rare, 3 % de tous les cancers digestifs.
- 2 000 cas par an en France
- Pronostic sombre.
- Résection carcinologique R0 = seule option à visée curative
- Survie à 5 ans si R0 : 30 à 45 %

* Rapport AFC 2009 Chirurgie des cholangiocarcinomes intrahépatiques, hilaires et vésiculaires

Evaluation de la résecabilité

- PEC Centres spécialisés
- Chirurgien : Place majeure ds l'évaluation
- Buts : 2 impératifs opposés
 - Exploration la + complète possible
 - Etre le moins invasif
 - Ne pas compromettre résection
 - Ne pas infliger examens lourds si pronostic mauvais
- Critères de non résecabilité* :
 - non consensuels +++

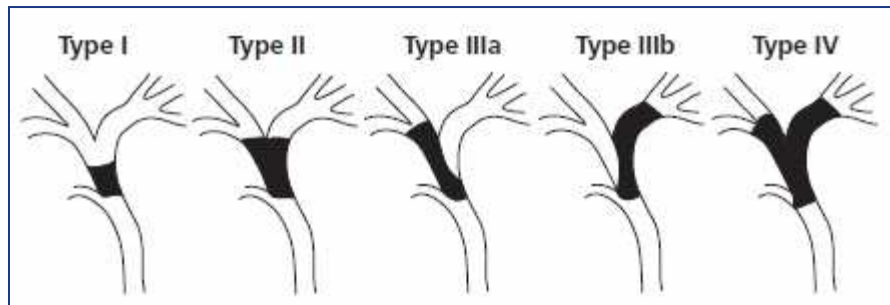
Evaluation de la résecabilité

- Intérêt majeur examens imagerie
- Evaluation clinique reste importante (ASA)
- Plusieurs aspects à explorer :
 - 1) Extension biliaire (longitudinale)
 - 2) Extension vasculaire (circonférentielle) et anatomie hile hépatique
 - 3) Extension à distance
 - 4) Volume et fonction parenchyme hépatique restant
 - 5) Intérêt drainage biliaire et embolisation portale
 - 6) Terrain sous-jacent



Extension biliaire

- **Cholangio-IRM +++**
- Se = 94% ; Sp = 100 %*
- Permet Classification Bismuth et Corlette



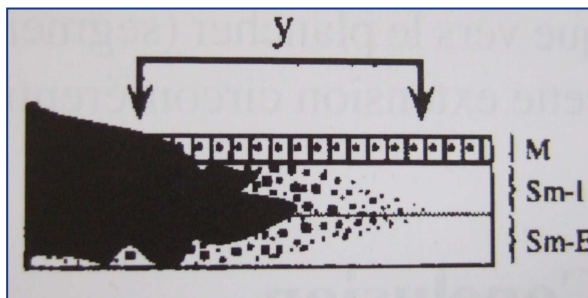
**Stade IV = C1
Résection**

- Permet préciser les variantes anatomiques VBIH
- Recherche Cholangite sclérosante primitive

* Vogl et al, Staging of Klatskin tumours (hilar cholangiocarcinomas) : comparison of MR cholangiography, MR imaging, and endoscopic retrograde cholangiography. Eur Radiol 2006 ; 16 : 2317-25.

Extension biliaire

- Toujours sous-estimation de l'extension biliaire.
- Extension longitudinale microscopique caractéristique des CC.
- Sous muqueuse (carcinome invasif)



- Sous-muqueuse tjs < 2cm, >1cm ds 13% cas
- **But de la chirurgie d'exérèse : Marge 20 mm.**


Extension Vasculaire et Anatomie du hile hépatique

- Plus aucune indication à l'artériographie.
- Remplacée par l'angio-scanner et l'angio-IRM.
- Contre indications :
 - Portal :
 - Envahissement bifurcation portale
 - Envahissement branche porte controlatérale lésion biliaire
 - Envahissement branche porte controlatérale atrophie lobe
 - Artériel :
 - Envahissement artère hépatique propre.



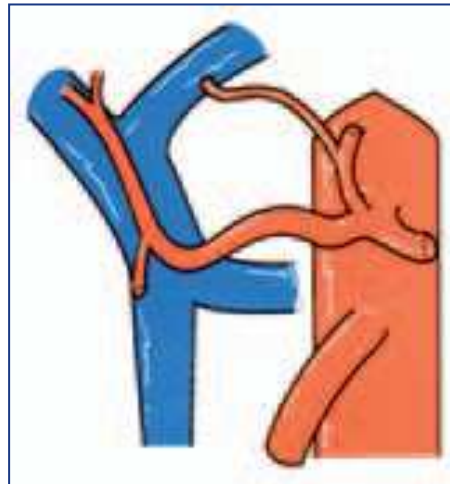Extension Vasculaire et Anatomie du hile hépatique

- Permet une cartographie des axes artériels à la recherche de variantes anatomiques.



Avec envahissement
a. hépatique propre

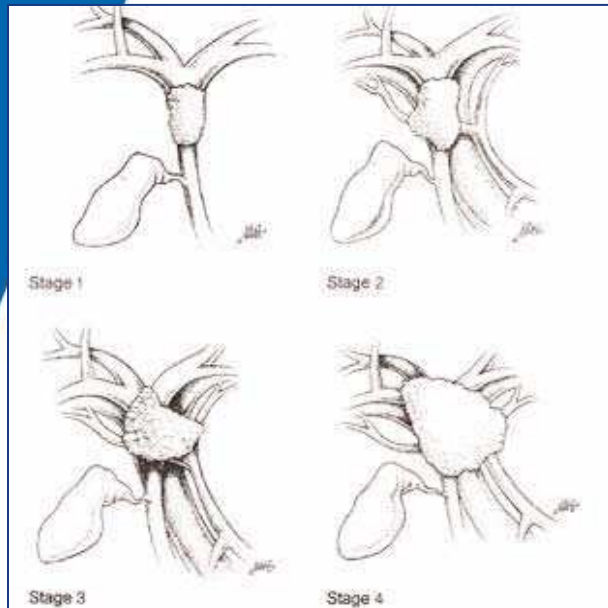
+



► Hépatectomie droite



Extension Vasculaire et Anatomie du hile hépatique



Classification Gazzaniga

- Classification Blumgart*

Table 9 Memorial Sloan-Kettering Center staging system [13]

T1	Tumour involves biliary confluence ± unilateral extent to 2 nd order ducts
T2	Tumour involves biliary confluence ± unilateral extent to 2 nd order ducts and homolateral portal infiltration ± homolateral lobar atrophy
T3	Tumour involves biliary confluence + bilateral extent to 2 nd order ducts, unilateral extent to 2 nd order ducts with contralateral portal vein infiltration, unilateral extent to 2 nd order biliary ducts with contralateral hepatic atrophy, or involvement of main portal trunk

	T1	T2	T3
Résécabilité :	59 %	31 %	0 %
Hépatectomie (%) :	65 %	100 %	-
Survie médiane :	20 mois	13 mois	8 m.

* Jarnagin, AnnSurg 2001, 234 : 507-19

Extension à distance

- Adénopathies
 - Distinction difficile ADP métastatique vs ADP inflammatoire.
 - TDM* et IRM** : Spécificité 60 à 80 %
 - PET-scan : Sensibilité identique au TDM, Spécificité + élevée, proche de 100%

* Lee et al, Radiology 239(1):113–121

** Hanninen et al, Acta Radiol 46(5):462–470

Extension à distance

- Classification TNM

Table 3 Evaluation of lymph-node involvement according to UICC/AJCC [4]

N0	No lymph-node metastases
N1	Presence of regional lymph-node involvement

- ADP régionale métastatique :
 - Contre-indication pour certains auteurs
- ADP non régionale (inter-aortico-cave, péri-pancréatiques) : Toujours CI



Extension à distance

- Métastases hépatiques, pulmonaires
- Rares
- Diagnostic par :
 - TDM TAP, IRM, Echo hépatique de contraste
 - PET-TDM
 - Anderson et al*, 30 % patients métastatiques non diagnostiqués sur les autres examens d'imagerie
 - Kludge et al**, Sensibilité environ 70 %

* Anderson et al, J Gastrointest Surg 8(1):90–97

** Kludge et al, Hepatology 33:1029–1035

Extension à distance

- Grande difficulté diagnostique imagerie :
 - Métastases péritonéales
 - Métastases hépatiques superficielles
- Intérêt **laparoscopie exploratrice**
 - Eviter inconvénients laparotomie blanche
 - Diminution durée hospitalisation et coût
 - Diminution délai mise en place ttt palliatifs.



Extension à distance

- Rentabilité diagnostique (découverte cause non résecabilité) 20 à 40%
- Variable car :
 - Faibles effectifs
 - Durées d'observation longues
 - Plus élevée si T3 / T1-2
- Rapport AFC 2009 : 72 coelio (10 %) : 28 CI
- Echo-Laparoscopie : Pas d'intérêt dans cette indication.



Volume et fct° parenchyme hépatique

- Chirurgie R0 ► Résections hépatiques majeures
 - Eviter défaillance par IHC
 - Volume insuffisant / Foie sain
 - Volume inadapté / Foie altéré (Cholestase, Stéatose...)
 - 1^e cause de mortalité (30 %) AFC 2009



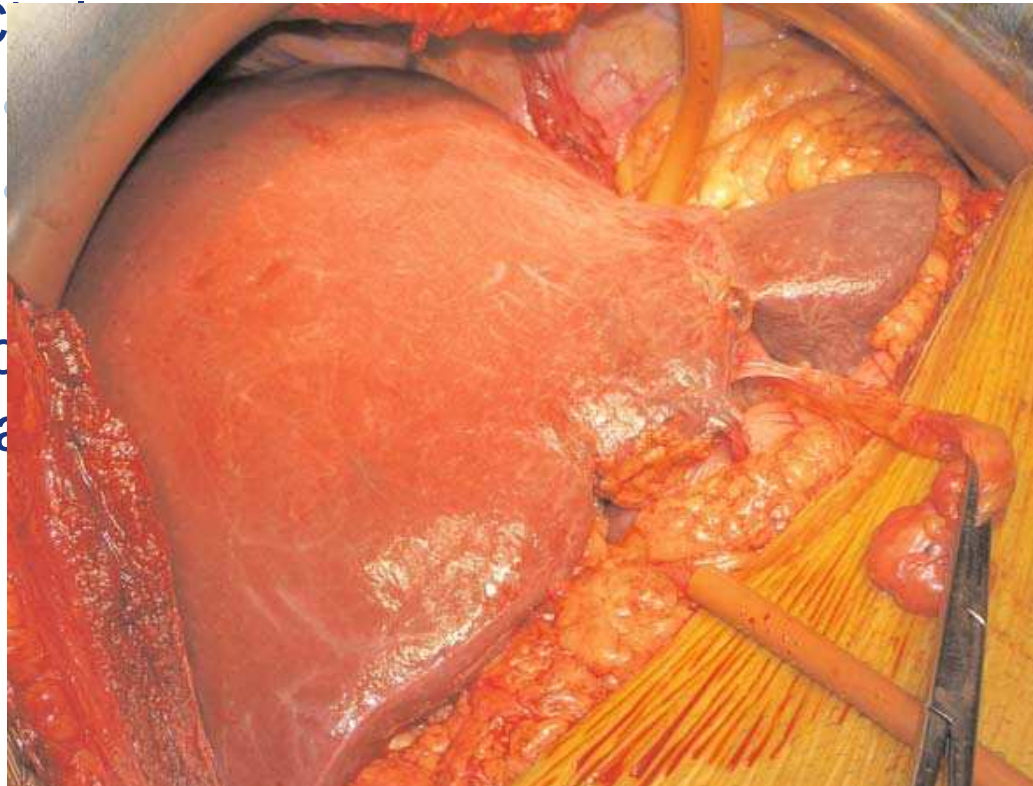
Volume et fct° parenchyme hépatique

- Volumétrie : IRM ou TDM
- Fonctionnalité parenchyme
 - TP, Albuminémie
 - Child : non adapté au cholangiok
 - Clairance vert d'indocyanine, clairance Sorbitol, etc : peu utilisés.
- Chiffres identiques à la chirurgie de résection des MHCCR :
 - 25 – 30 % foie sain
 - 40 % si hépatopathie chronique.



Volume et fct° parenchyme hépatique

- Particularités CCH :
 - Atrophie hépatique
 - C



- Indications
portales

absorpt°

ation

Drainage biliaire

- Justification : Morbi-mortalité + élevée des hépatectomies sur foie cholestatique
- Inconvénients :
 - Complications spécifiques (angiocholite, PA, hémorragies)
 - Essaimage tumoral (drainage percutané ++)
 - Artéfacts imagerie
- Consensus actuel sur les indications* :
 - Futur foie restant < 40 % du volume hépatique total
 - Angiocholite résistant aux ATB
 - Dénutrition, I. rénale, hypoalbuminémie.
- Doit porter sur le foie restant

* Laurent A et al, Cholangiocarcinoma : preoperative biliary drainage (Con). HPB (Oxford) 2008 ; 10 : 126-9

Embolisation portale

- Buts :
 - ↑ Nb patients résécables
 - “Sûreté” résection hépatique qd volumétrie “limite”
- Plusieurs facteurs influençant négativement la prolifération (ictère ++, diabète, alcool, dénutrition, sexe masculin, âge avancé, infection)
- Résultats :
 - Volume foie restant 26 % → 39 %*
- Absence d’hypertrophie (2 à 20 % des cas) :
indicateur d’une impossibilité du foie à régénérer →
CI résection majeure

*Abdalla EK, Hicks ME, Vauthey JN (2001). Br J Surg 88(2):165–175

Terrain sous-jacent

- Mortalité 10 %. Morbidité 50 %
- Sélection des patients +++
- Evaluation anesthésique
- Rapport AFC 2009 :
 - FdR Mortalité analyse univariée :
 - Age > 70 ans
 - Résection veine porte
 - HTA



Cas particulier : Transplantation

- Si TH envisagée, protocoles spécifiques
- Sélection drastique des patients
- Mayo Clinic* :
 - Radiothérapie 45 Gy + 5FU
 - Radiothérapie interne (Iridium 192)
 - Laparotomie exploratrice (Eliminer N+)
 - 5FU / Capecitabine
- Puis TH

* Rea DJ et al, Ann Surg 2005 : 242;451-61

Conclusion

- Prise en charge multidisciplinaire

