

URGENCES VITALES ET FONCTIONNELLES DE LA FACE

DES de Chirurgie Générale

PR GOGA

Service de Chirurgie Maxillo-Faciale et Plastique de la Face

ÉLIMINER LES URGENCES VITALES DES L'ACCUEIL

- Urgences respiratoires
- Urgences neuro
chirurgicales
- Urgences vasculaires

FAIRE UN BILAN DES LESIONS ASSOCIEES

➤ Urgences orthopédiques



ANALYSER LES LESIONS FACIALES

- Il y a perte de substance
- Il n'y a pas de perte de substance

IL EXISTE UNE PERTE DE SUBSTANCE

- Amputation
- Perte de substance cutanée
- Perte dentaire
- PDS complexe : traumatisme balistique
- PDS osseuses et muqueuses rarement isolées

ATTENTION AUX FAUSSES PDS

LES AMPUTATIONS - 1 -

- Les plus fréquentes :
scalp - oreille- nez
- Partielle ou totale

LES AMPUTATIONS - 2 -

Elle est totale. Quatre gestes :

- Garder humide la zone amputée
- Garder la zone amputée sur la glace
- Urgence en milieu spécialisé (au même titre qu'un doigt)
- Éviter les coagulations

Préserver les pédicules et les liens sans résection

LES AMPUTATIONS : 3

Elle est totale. Possibilités répartitives
fonction du contexte

- Reconstruction micro chirurgicale
- Mise en nourrice
- Greffe libre

LES AMPUTATIONS - 4 -

Elle est partielle

- Toujours conserver le maximum
- DéterSION et nettoyage
- Sutures faciales selon les règles spécifiques
- Prise en charge spécialisée

LES PERTES DE SUBSTANCE CUTANÉES - 1 -

Deux particularités fonctionnelles majeures :

- Elle laisse le globe à nu : protection humide permanente
- Elle laisse le périoste à nu : pansement humide

LES PERTES

DE SUBSTANCE CUTANÉES - 2 -


- Hémostase sélective (attention aux structures nobles)
- Excision minimum (excellente vascularisation faciale)
- Détersion et rinçage abondant souvent sous AG (tatouages - corps étrangers)
- Exploration de toute plaie (section tangentielle ou punctiforme profonde)
- JAMAIS de rapprochement par suture : cicatrisation dirigée
- Pansement adapté (Tulle gras, Jelonet, eau boriquée, tulle bétadiné, humide.....)

LES PERTES DE SUBSTANCE - 3 -

- Contrôle de l'évolution journalière
- Traitement spécialisé adapté :
 - Reprise de détersion
 - Lambeau local ou greffe
 - Cicatrisation dirigée

LA PERTE DENTAIRE - 1 -

- Importance majeure médico légale du CMI
- Connaître les numéros des dents
- Examen panoramique au minimum



LA PERTE DENTAIRE - 2 -

- La dent a été conservée : réimplantation en urgence (6 H)
- Cas particulier des dents de lait et de la PDS alvéolaire)
- Conservation de la dent - Procédés

LA PERTE DENTAIRE - 3 -

- La dent n'a pas été conservée ou est fracturée
- ➔ Bilan spécialisé : état de la racine - restauration de l'alvéole - maintien des espaces

PERTE DE SUBSTANCE COMPLEXE : Traumatisme balistique

- Préserver la fonction respiratoire et l'équilibre hémodynamique
- Exploration sous AG en milieu spécialisé

PERTE DE SUBSTANCE COMPLEXE :

Traumatisme balistique

- Excision minimum
- Ne jamais essayer de rapprocher :
 - Maintien des espaces pour éviter les rétractions
 - Os : fixateurs externes
 - Peau : problème d'une PDS cutanée
 - Muqueuse : profiter de la laxité avec modération

Gestion en milieu spécialisé Maxillo-Faciale

Il n'existe pas de perte de substance

➤ La peau

➤ L'os

➤ La muqueuse

➤ Les pertes de substance complexes



Se souvenir de quelques particularités anatomiques

Se souvenir de quelques particularités anatomiques

1 - La peau

- Les plis cutanés
- Les zones orificielles
- Les organes nobles

2 - L'os mandibulaire

- La fibro muqueuse attachée
- Le nerf alvéolaire inférieur
- Le nerf lingual

Se souvenir de quelques particularités anatomiques

3 - *L'os maxillaire*

- La fibro muqueuse palatine
- Le voile
- Le nez et les sinus

4 - *La muqueuse*

- Souplesse mais fragilité
- Sections parfaites
- Organes nobles sous jacents.

Il n'existe pas de PDS : LA PEAU

Un apprentissage spécifique nécessaire

- 1 - Ne pas laisser une plaie d'organes nobles
- 2 - Sutures orificielles minutieuses : plan profond et superficiel
- 3 - Respect des lignes de tension

Il n'existe pas de PDS - LA PEAU

- Laisser les sutures propres : enlever les croûtes (lâchage de suture)
- Ablation des fils à J 7

Il n'existe pas de PDS - LA PEAU

- Recherche une lésion d'organe noble
 - patient éveillé : nerf facial, nerf lingual, nerf sous orbitaire, sus orbitaire et alvéolaire
 - exploration sous AG : canal de Sténon, Warthon

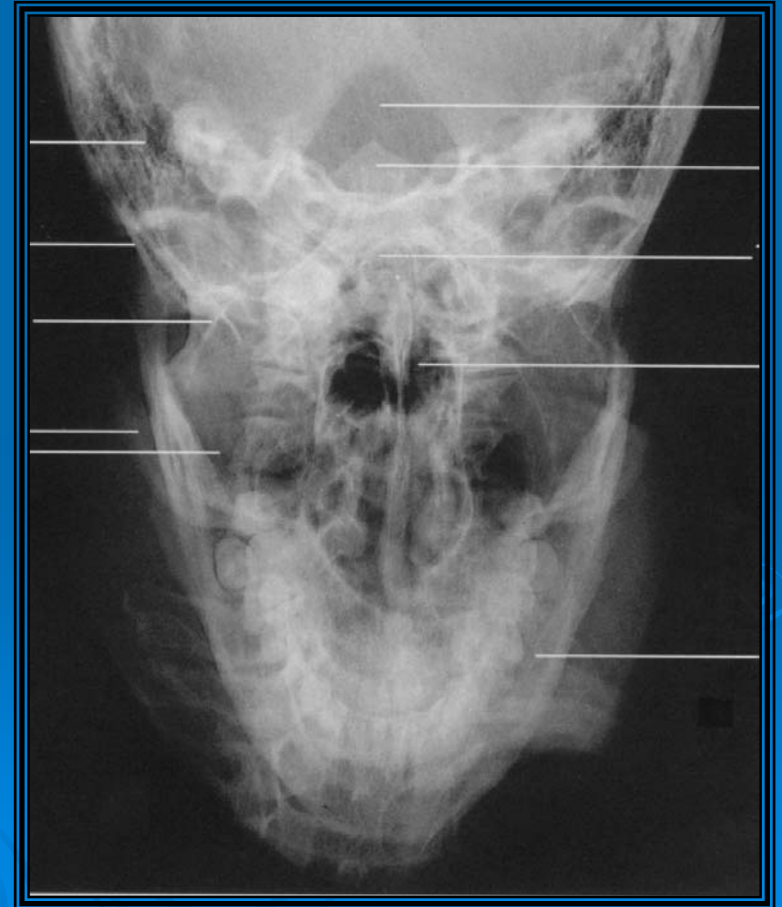
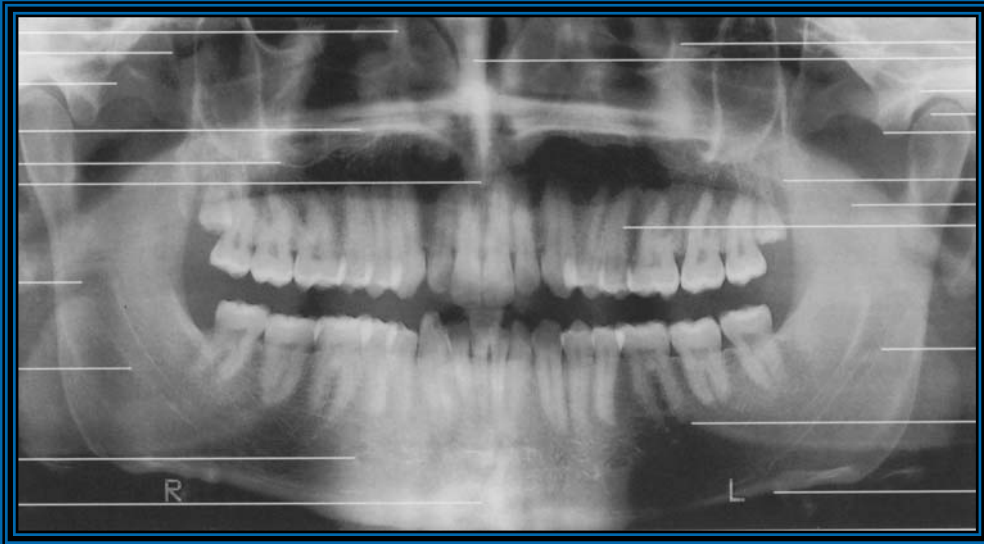Il n'existe pas de PDS - LA PEAU

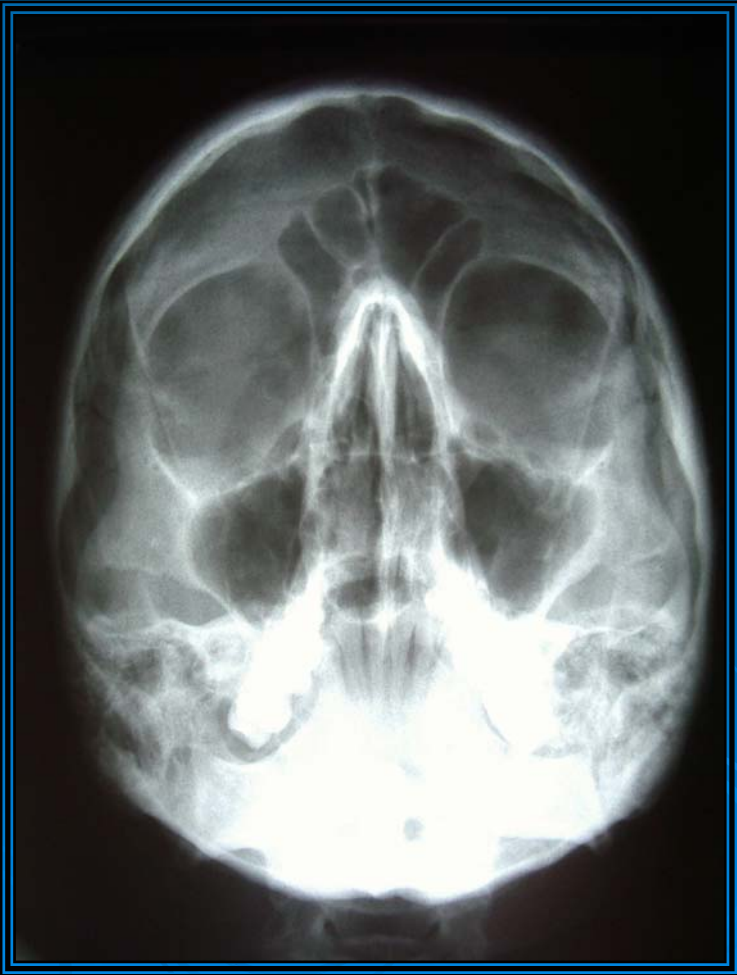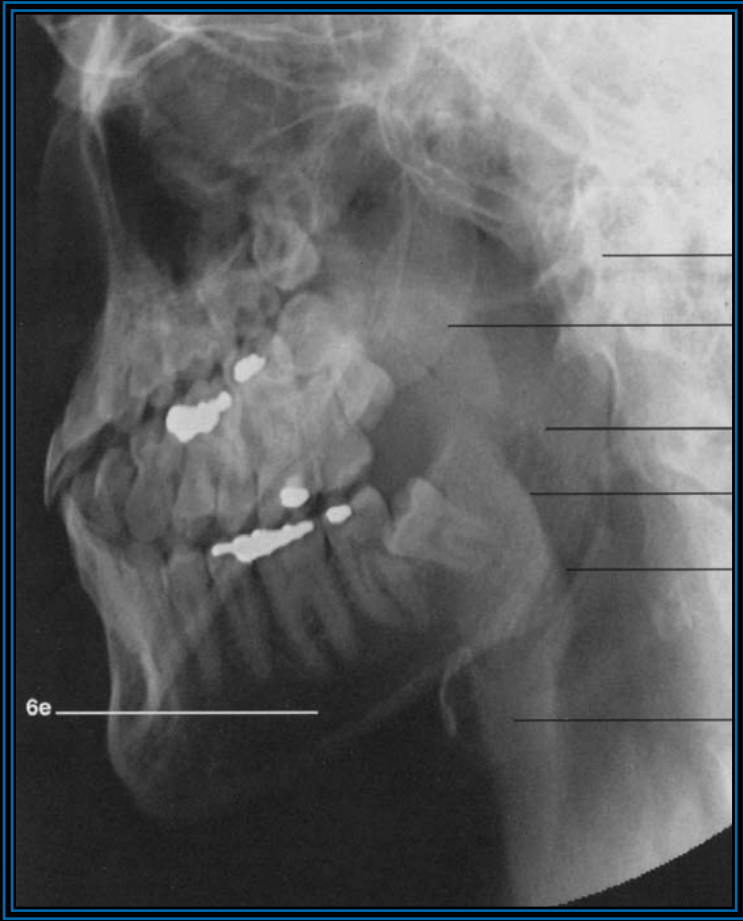Plaies superficielles

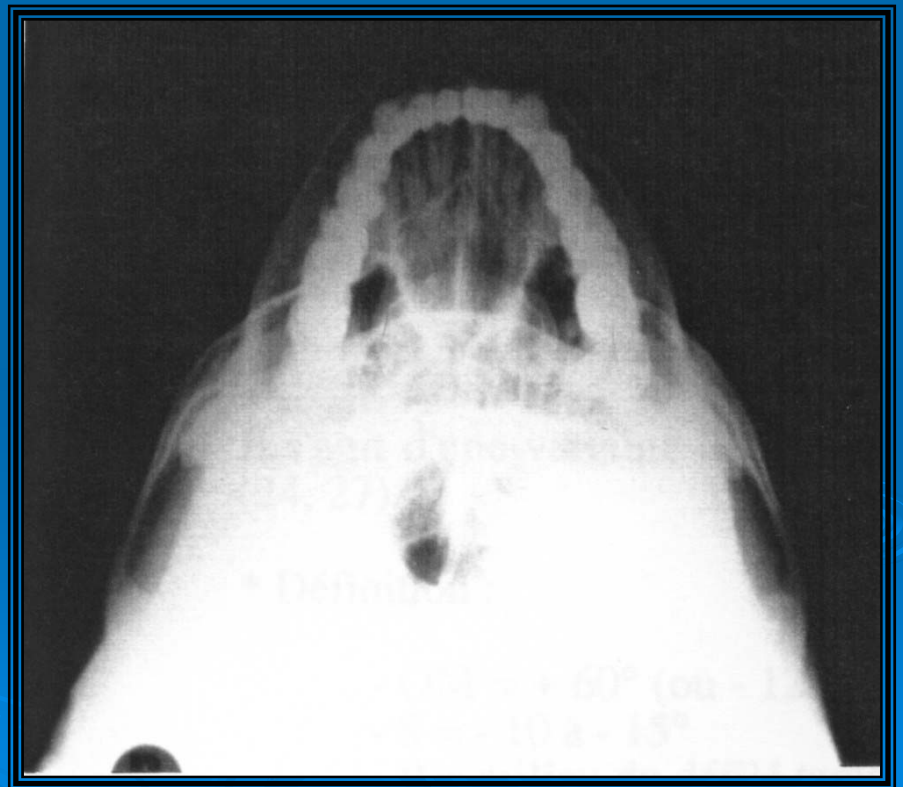
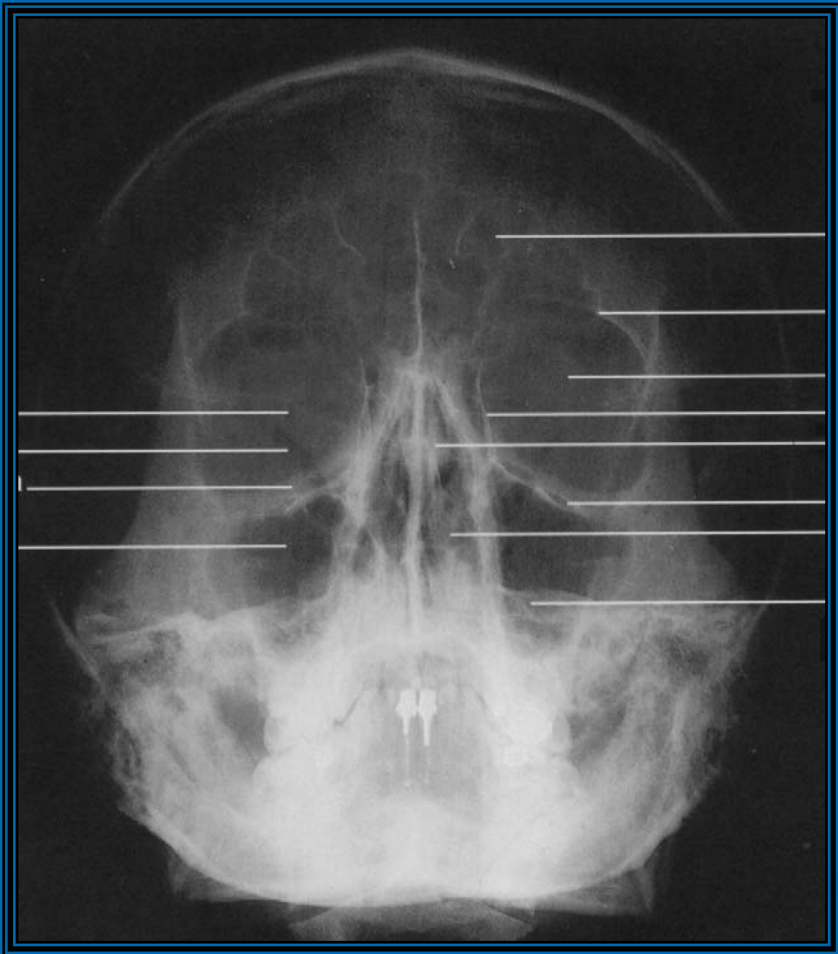
- Pas de décalage (sourcil, bord palpébral, aile nasale, lèvre rouge.....)
- Pas de sténose (orifices nasaux, commissure labiale)
- Pas de rétraction (paupière inférieure, menton, lèvre inférieure, canthus interne)

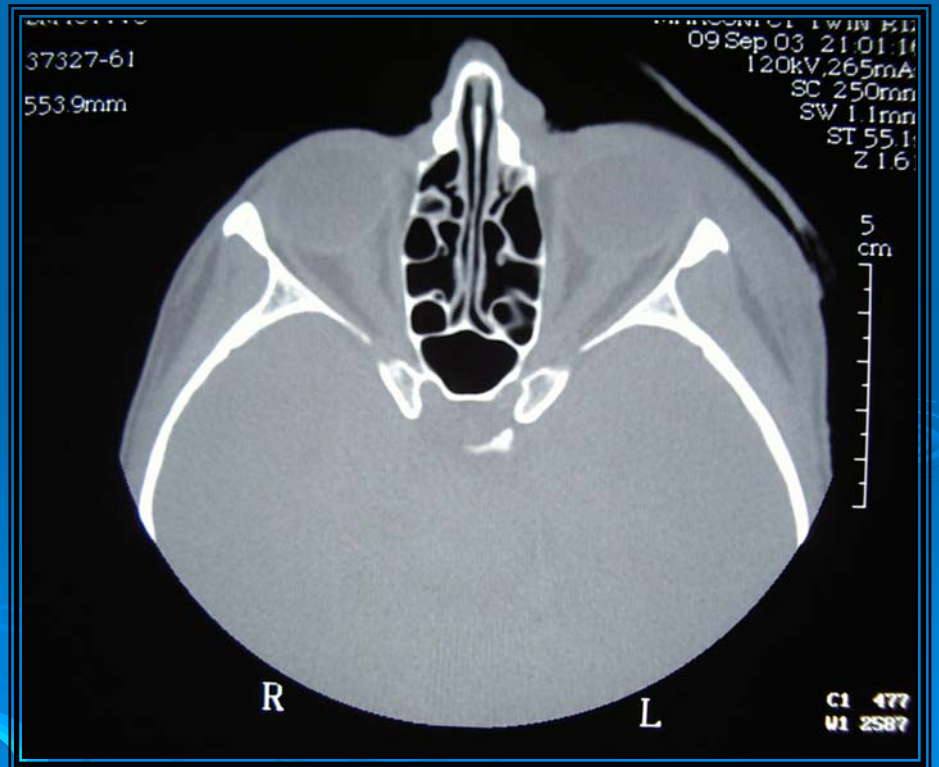
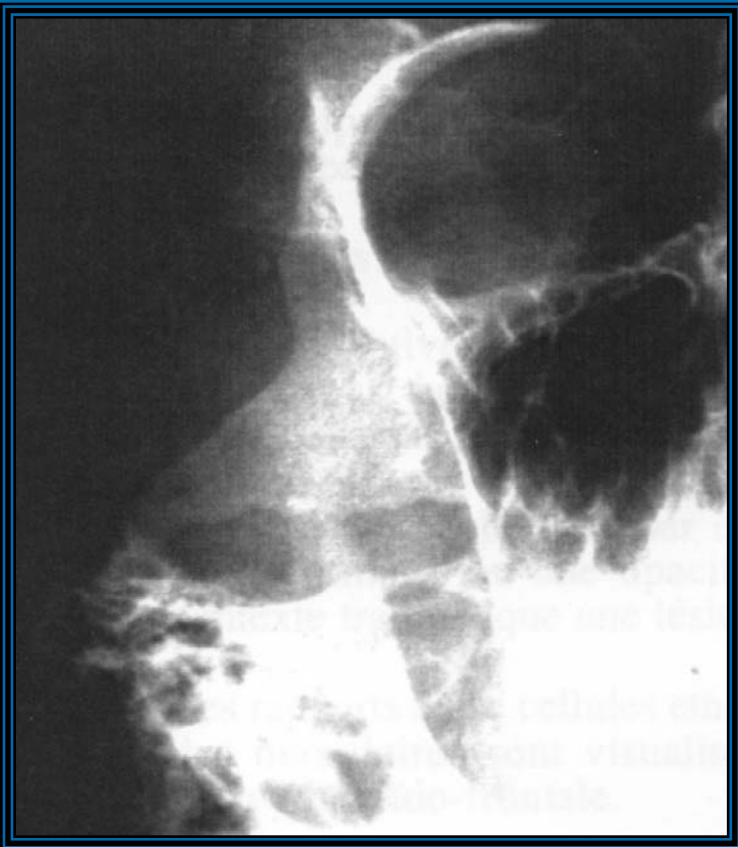
Il n'existe pas de PDS - L'OS

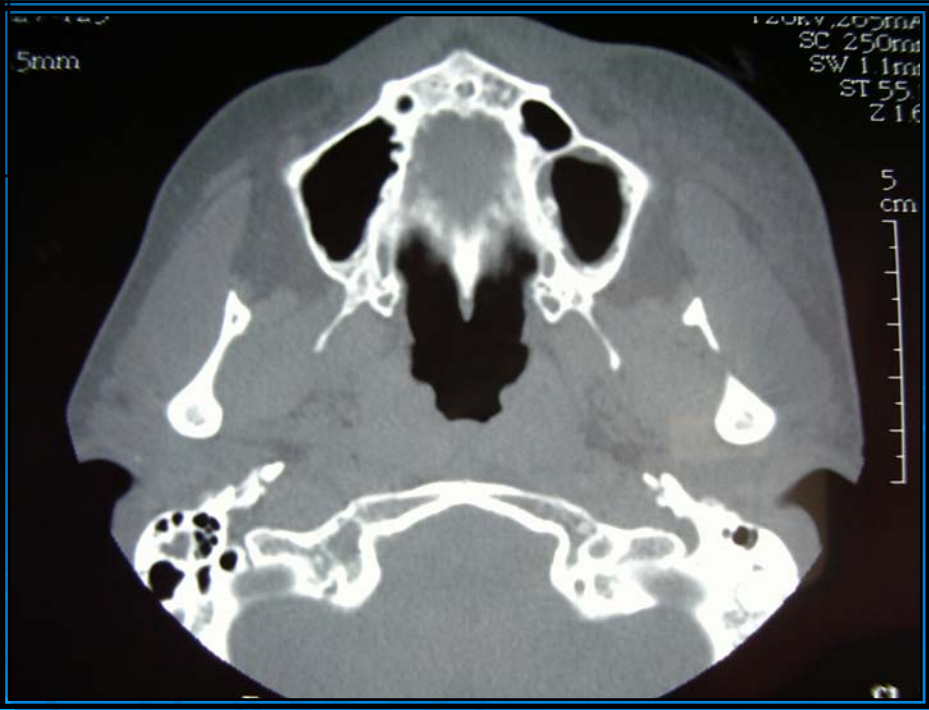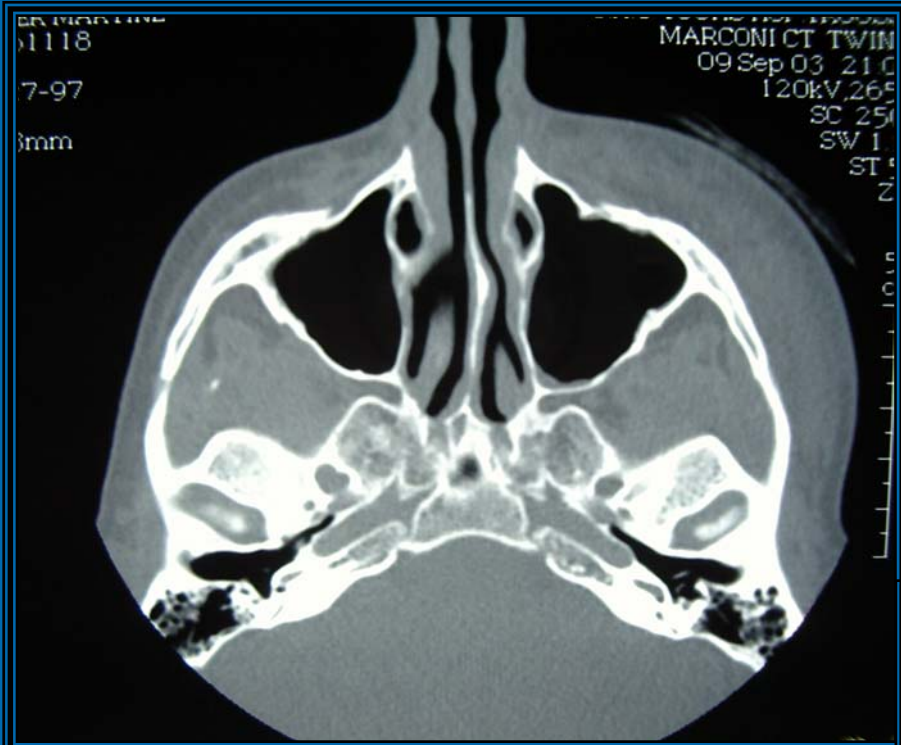
- Radiographies standards guidées (panorex, face basse, blondeau, Hirtz, défilé maxillaire, OPN)
- Scanner de la face (coronales et axiales)
Traumatisme complexe/condyle

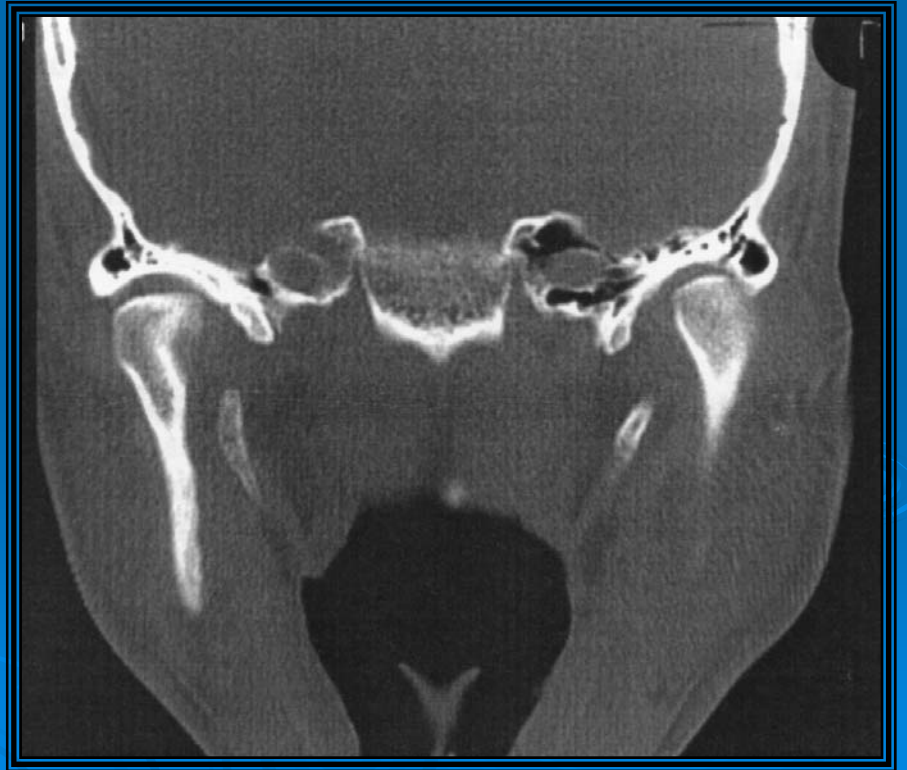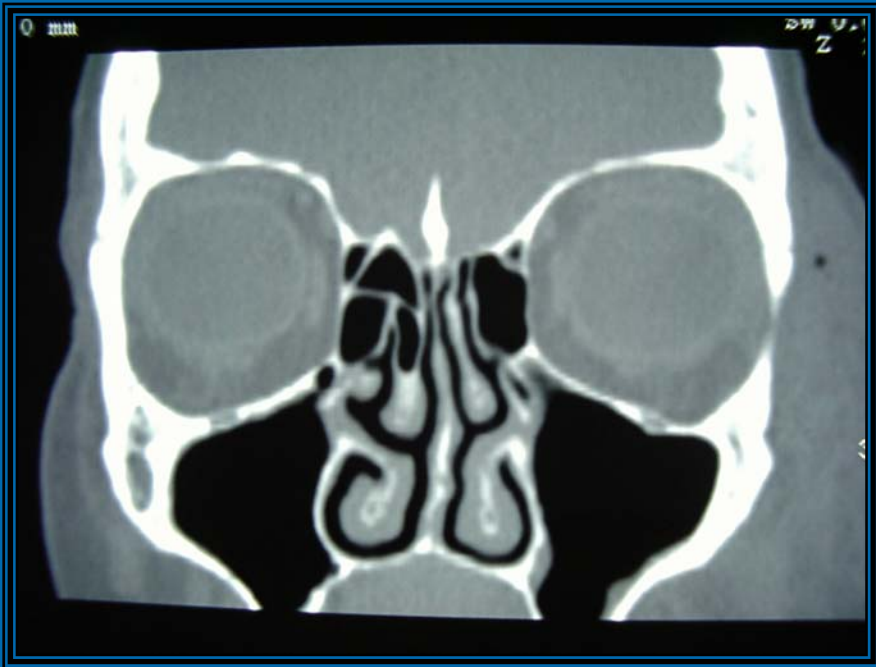


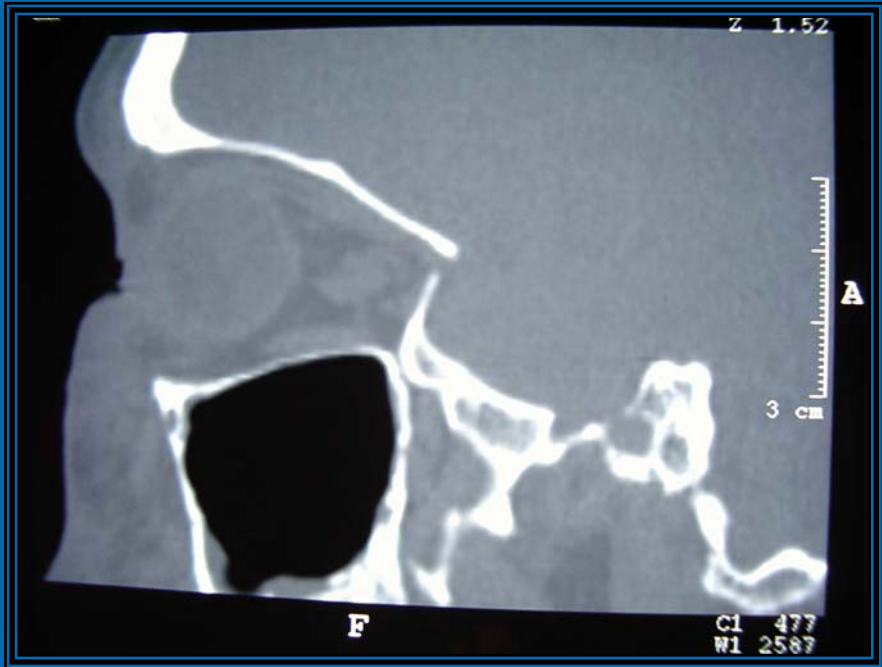


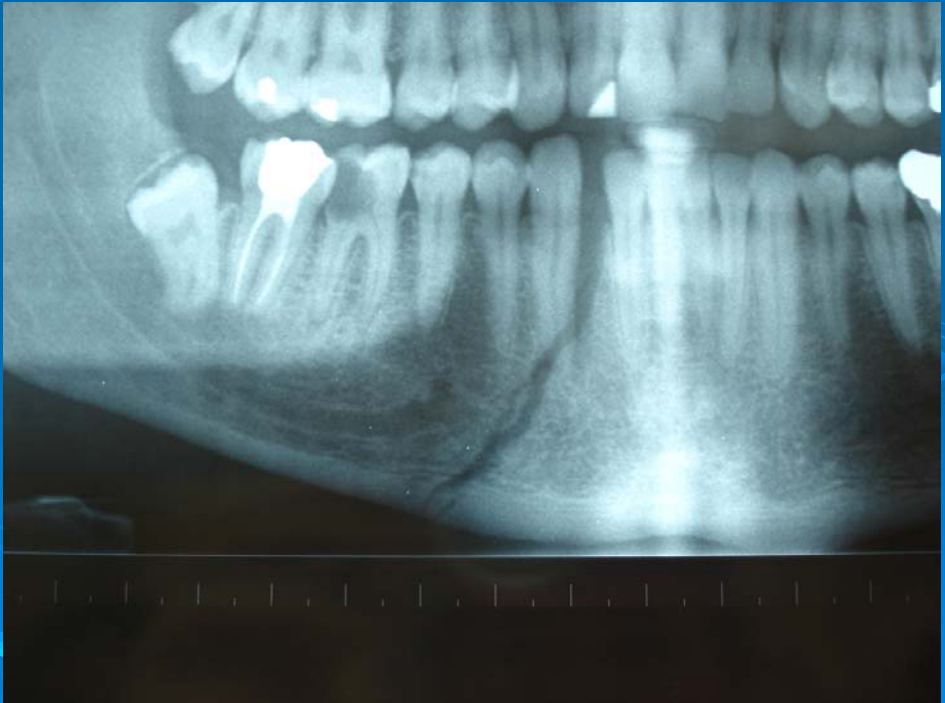












Il n'existe pas de PDS - L'OS

- L'os mandibulaire : fracture ouverte en bouche
- Les principes
 - fracture ouverte : urgence opératoire
 - ostéosynthèse ou blocage inter maxillaire
 - mécanothérapie active (fractures articulaires)

Il n'existe pas de PDS - L'OS

➤ Trois objectifs

- Rétablir l'occlusion dentaire
- Rétablir les fonctions (ouverture de la bouche, propulsion, latéralité)
- Rétablir les reliefs osseux et les supports fonctionnels (cadre orbitaire, arcade zygomatique)

Il n'existe pas de PDS : LA MUQUEUSE

- La plaie simple (fil résorbable 3/0 . 4/0 . 5/0)
- Éliminer une plaie d'organe (Sous maxillaire, Warthon, lingual)
- Cas particulier
 - le voile
 - le palais : communication bucco nasale
 - la langue : hémorragique