

INTERET et LIMITES de La CYTOPONCTION des Nodules THYROIDIENS

Thomas PIFFETEAU

DESC Chirurgie viscérale

Poitiers - Juin 2004

EPIDEMIOLOGIE

- Pathologie fréquente
- Prévalence: 4 à 7 % population générale
- Femmes
- Personnes âgées
- Zone de carence iodée
- Cancer: 5 à 10 % nodules opérés

BUT du DEPISTAGE

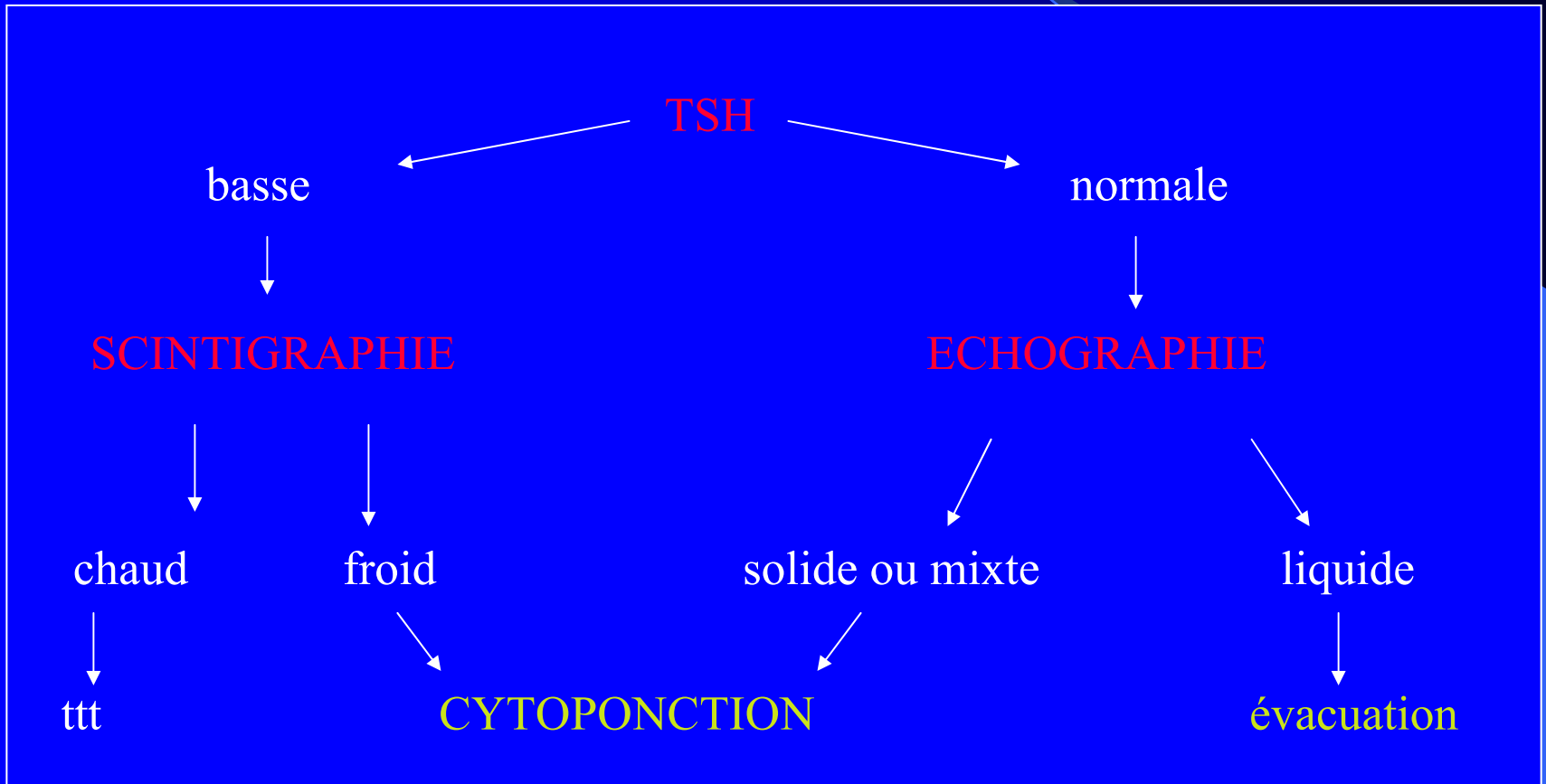
Déterminer une stratégie thérapeutique

- Traiter au plus tôt les cancers
- Respecter les lésions bénignes

Rôle de la cytoponction:

- Éviter d'opérer un nodule bénin
- Limiter les faux négatifs

STRATEGIE DIAGNOSTIQUE devant un nodule thyroïdien



TECHNIQUE

- Ponction aiguille fine (25 gauges)
- 2 à 3 cytoponctions par nodule
- Ponction écho-guidée
- Complications rares : hématome
- Contre- indication: ttt anticoagulant
- Critère de qualité: + de 5 amas cellulaires interprétables par ponction

RESULTATS

- Quatre catégories:
 - Cytologies bénignes: 65 à 75 %
 - Cytologies malignes: 5 à 10 %
 - Cytologies suspectes: 10 à 30 %
 - Cytologies non significatives : 3 à 20 %

Cytologies bénignes

- Diagnostic le + fréquent
- Correspondance histologique:
 - nodules colloïdes des goitres
 - adénomes macrovesiculaires
 - thyroïdites
 - kystes
- Surveillance, Re-ponction

Cytologies malignes

- 5 à 10 % des cytologies thyroïdiennes
- Cancer dans 95 à 100% des cas:
 - carcinomes papillaires
 - carcinomes médullaires
 - carcinomes anaplasiques
- Traitement chirurgical

Cytologies Suspectes

- 10 à 30 % des ponctions
- Adénomes microvésiculaires, trabeculaires, oncocytaires, atypiques
- Carcinomes vésiculaires
- Carcinomes papillaires de forme vésiculaire
- Chirurgie pour confirmation histologique
- 60 % de lésions malignes

Cytologies non significatives

- 3 à 20 % des ponctions
- Causes:
 - prélèvement insuffisant
 - mauvaise qualité
 - liquide de kyste
- 2° ponction: résultat dans 50 à 70% des cas

Avantages de la Cytoponction (1)

- Méthode la plus fiable pour distinguer nodules bénins/malins en pre-opératoire
- Permet établir diagnostic pour 60 à 80% des nodules

sensibilité: 65 à 98 %

spécificité: 73 à 100%

Series, y	Total No. of Aspirates	Cytologic Diagnosis, %				Sensitivity, %	Specificity, %
		Positive	Negative	Suspicious	Unsatisfactory		
Gardiner et al, ¹⁵ 1986	1465	1	74	10	15	65	91
Altavilla et al, ¹⁶ 1990	2433	1	78	5	16	71	100
Caraway et al, ¹² 1993	394	17	60	14	9	93	91
Gharib et al, ¹⁷ 1993	10971	4	64	11	21	98	99
Gharib, ² 1993*	18183	3.5	69	10	17	83	92
Burch et al, ¹⁸ 1996	504	3	57	9	31	80	73
Baloch et al, ⁷ 1998	662	16	69	4	11	92	84
	6226	3.4	60	7.2	29†	93	96

* Review of 7 series.

† After repeat fine-needle aspiration biopsy, number of unsatisfactory diagnoses decreased to 22%.

Avantages de la Cytoponction (2)

- Évite chirurgie diagnostique dans 50 % des cas
- Augmentation taux cancers sur pièces opératoires
- Méthode peu invasive, peu de complications, bon marché
- réduction du coût de prise en charge des patients
- Bonne fiabilité pour carcinomes papillaires, médullaires et anaplasiques

Limites de la Cytoponction

- Cytologies non significatives: 3 à 20 %
lésions malignes dans 10 à 20 %
- Tumeurs oncocytaires
- Diagnostic différentiel adénome vésiculaire
/carcinome vésiculaire bien différencié
- Cytologies bénignes: 2 à 19 % de faux négatifs
Corrélation cytologie /clinique
- Expérience préleveurs et cytopathologistes

CONCLUSION

- Examen fiable
- Peu invasif, peu coûteux
- Examen clef dans évaluation nodules thyroïdiens
- Attention aux faux négatifs
- Développement immunohistochimie
biologie moléculaire

bibliographie

1. M Amikachi, I Ramzy, S Rubinfeld, T M Wheeler. Accuracy of fine needle aspiration of thyroid. Arch. Of pathol. And laboratory med.: vol.125, n°4, pp 484-488, March 99
2. ANAES, Service des Références médicales, Explorations thyroïdiennes autres que biologiques, sept.97
3. E J Mackenzie, R H Mortimer, Thyroid nodules and thyroid cancers; MJA 2004; 180 (5); 242-247
4. Gharib H. Fine-needle aspiration biopsy of thyroid nodules: advantages, limitations, and effect. Mayo clin proc. 1994 jan; 69 (1): 44-9.
5. Khurana KK, Richards, Chopra PS, Izquierdo R, Rubens D, Mesonero C: The role of ultrasonography-guided fine-needle aspiration biopsy in the management of nonpalpable and palpable thyroid nodules. Thyroid.1998 Jun; 8 (6): 511-5
6. Welker MJ, Orlov D. Thyroid nodules. Am Fam Physician.2003 Feb 1; 67 (3): 559-66
7. Piromalli D, Martelli G, Del Prato I, Collini P, Pilotti S: The role of fine-needle aspiration in the diagnostic of thyroid nodules: analysis of 795 consecutive cases; J Surg Oncol. 1992 Aug; 50 (4): 247-50
8. Sabel MS, Haque D, Velasco JM, Staren ED. Use of ultrasound-guided fine needle aspiration biopsy in the management of thyroid disease. Am Surg.1998 Aug; 64 (8): 738-41
9. Leenhardt L, Menegaux F, Fran B, Delbot T, Mansour G, Hoang C, Guillausseau C, Aurengo H, Le Guillouzic D, Turpin G, Aureng A, Chigot JP, Hejblum G.
Selection of patients with solitary thyroid nodules for operation
Eur J Surg. 2002; 168 (4) : 236-41

