

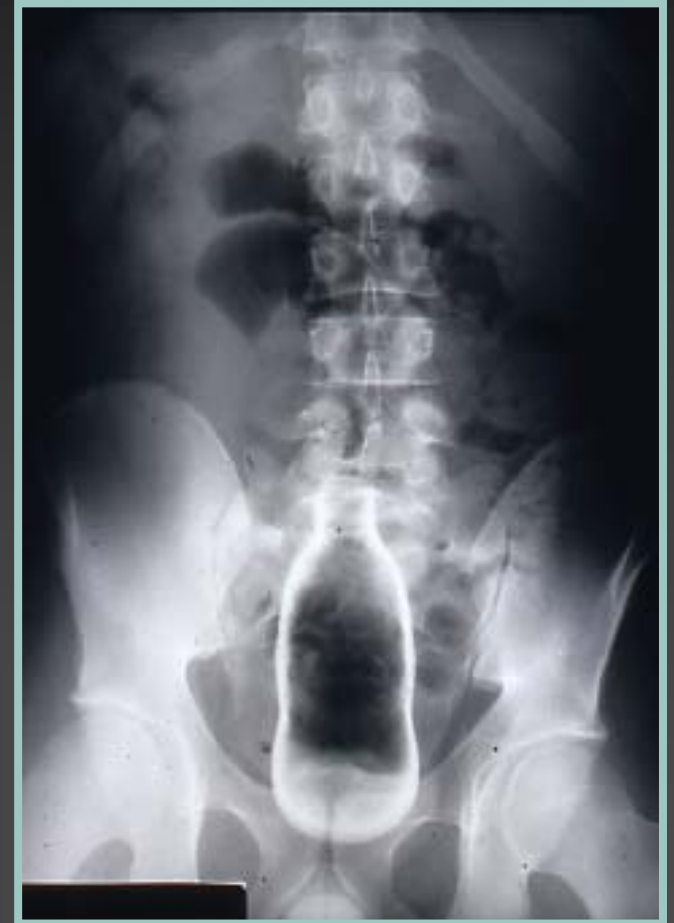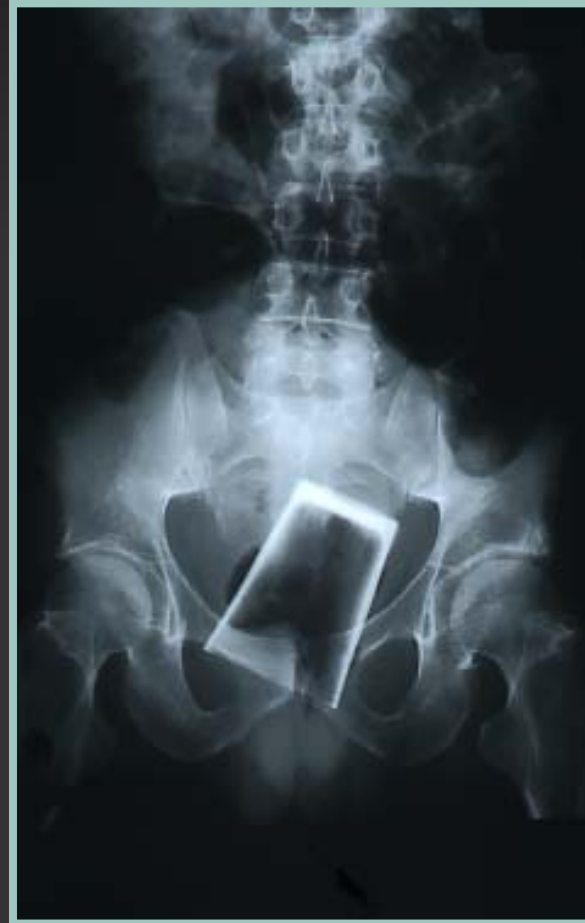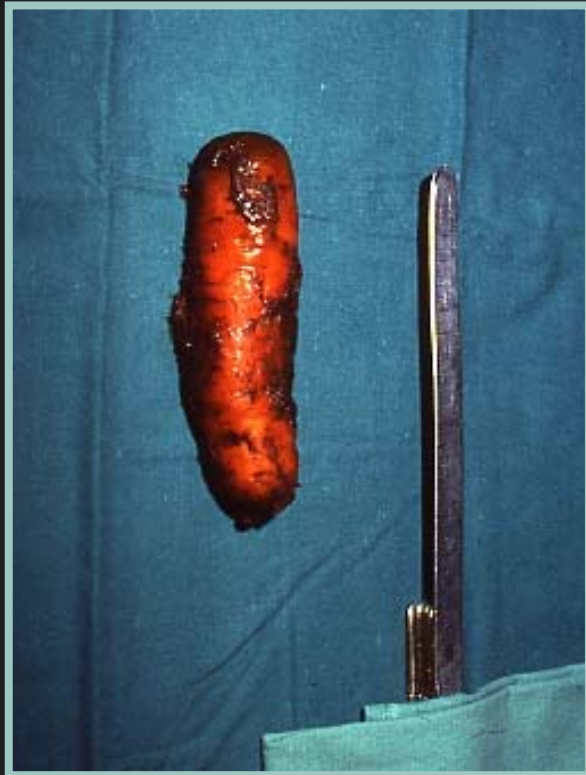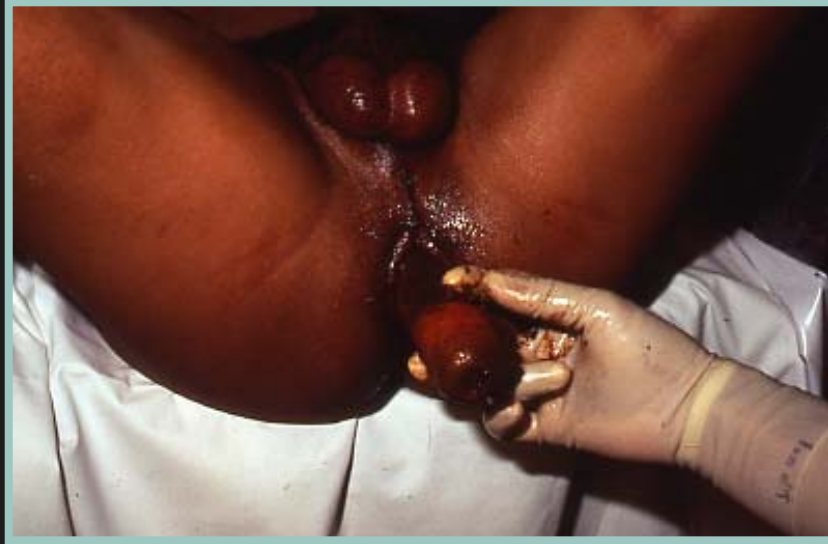CORPS ETRANGERS DU RECTUM

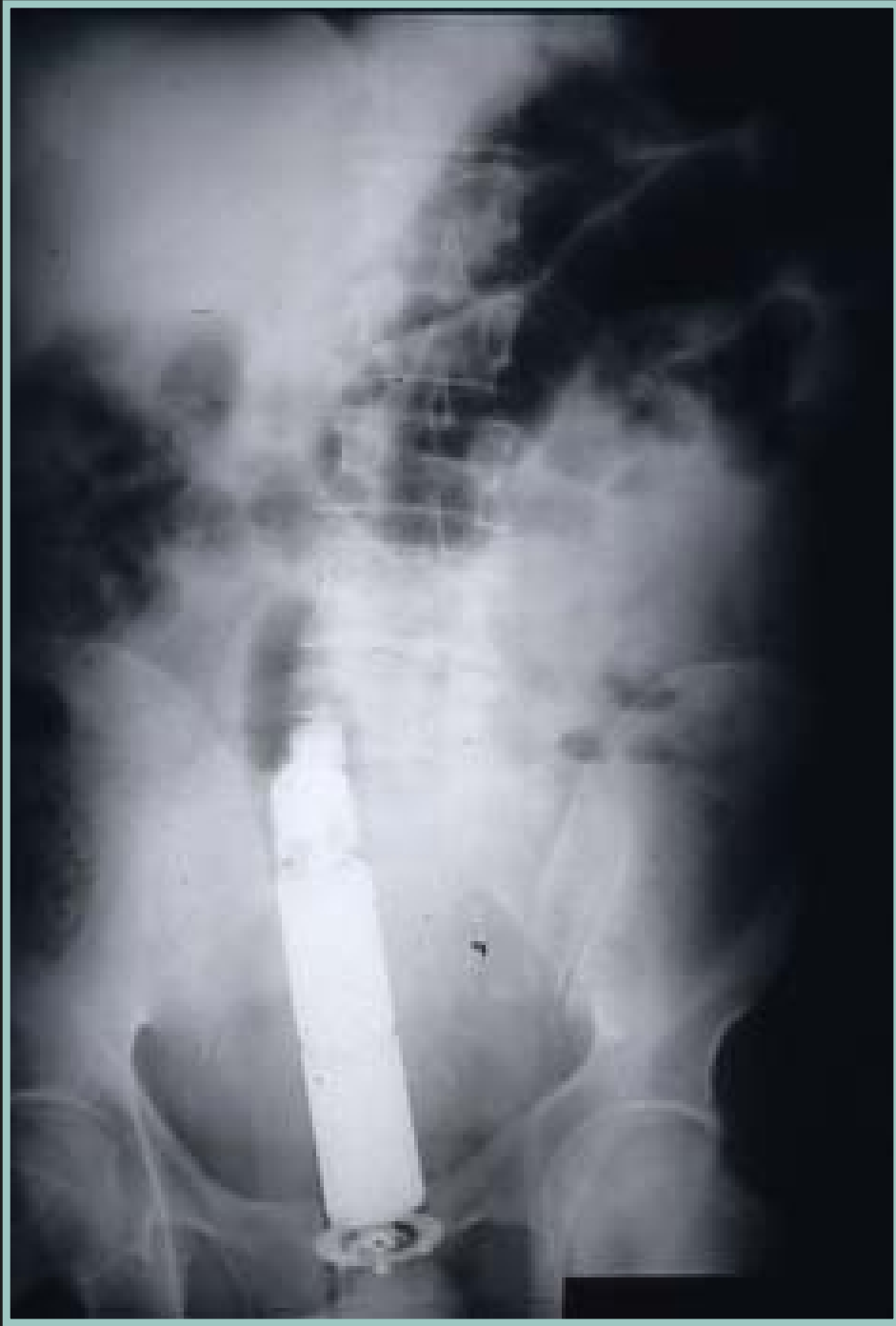- **Pathologie rare mais ↗ de fréquence (USA +++)**
- **Hommes 90 %, contexte particulier**
- **Urgence thérapeutique car possibles lésions de rupture, de perforation ou de nécrose**

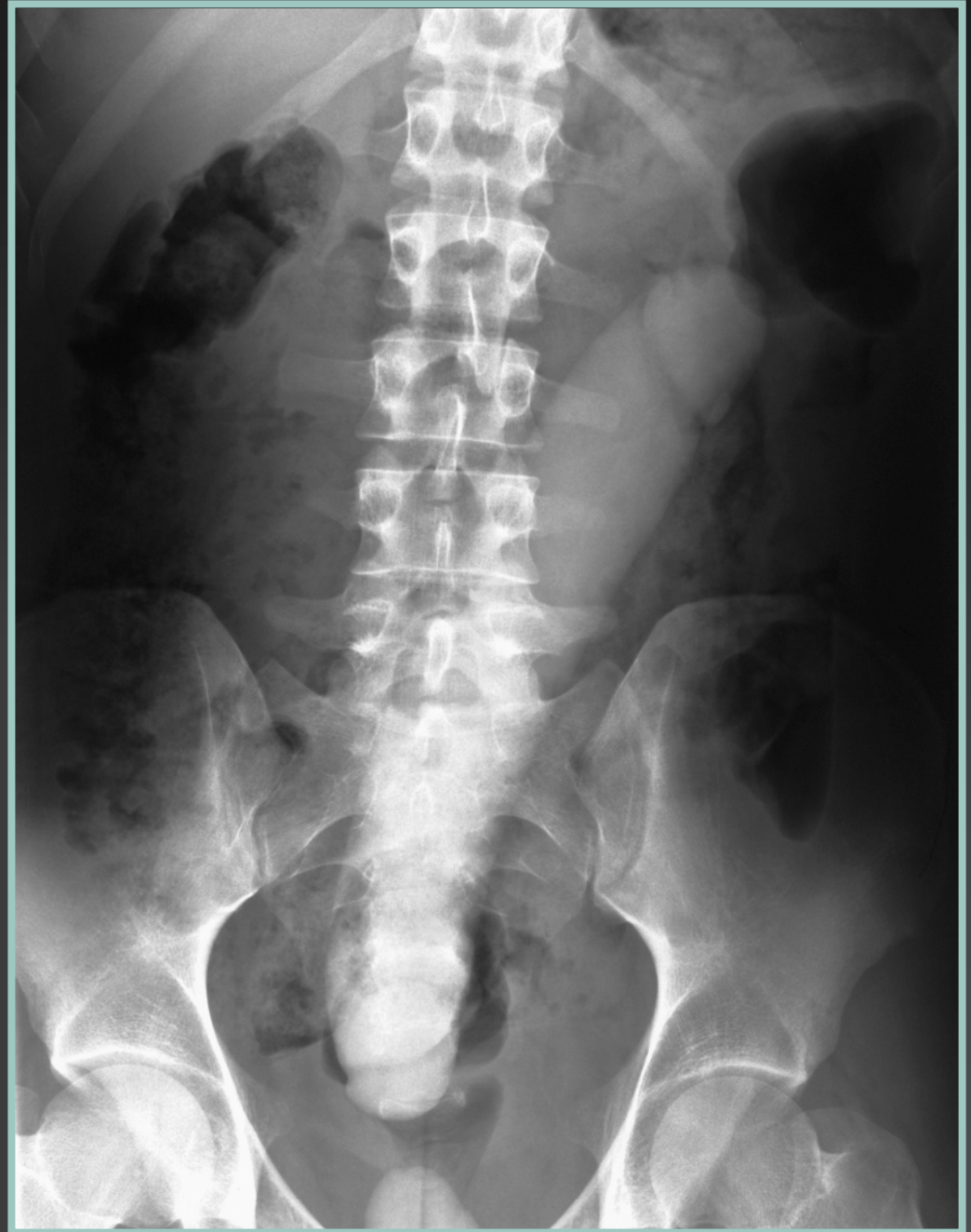- **Introduction volontaire = 90 %**
 - - *auto-érotisme*
 - *homosexuels*
 - 2 pics : 25-40 ans et > 60 ans*
- **Agression sexuelle H + F**
 - ↳ *souvent lésions majeures*
- **Ingestion accidentelle**
- **Dissimulation (drogue, ...)**

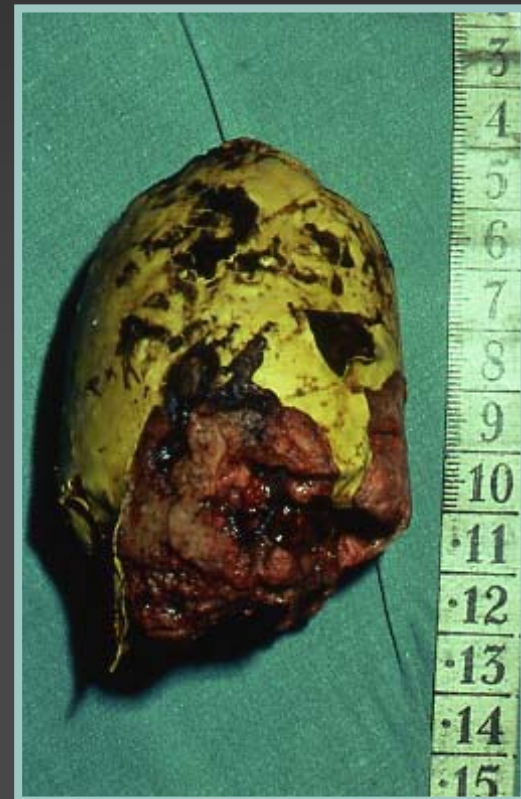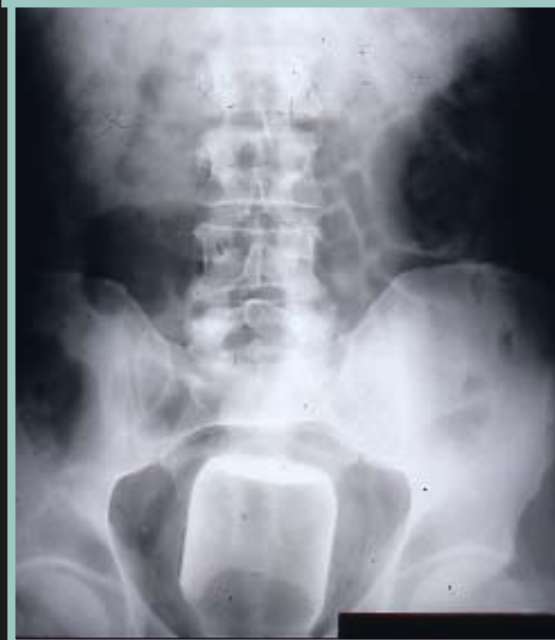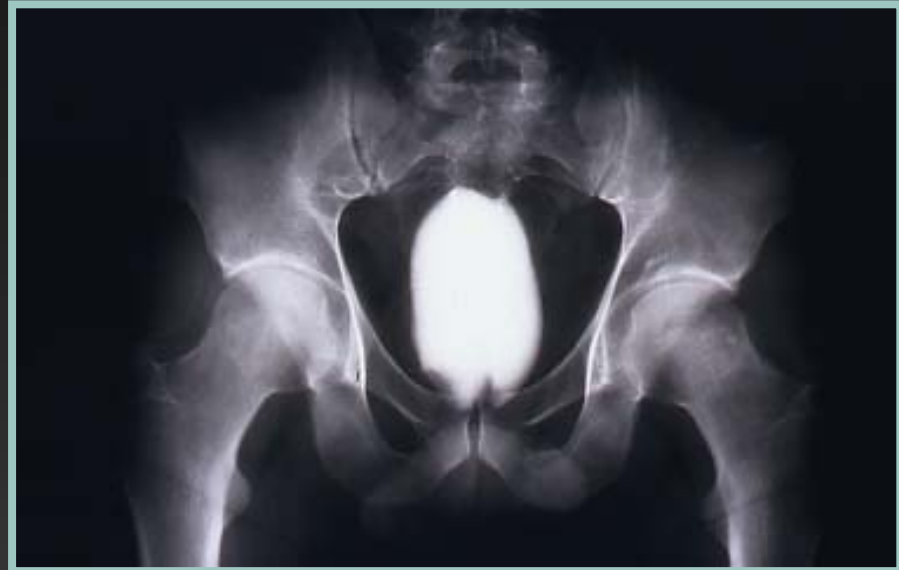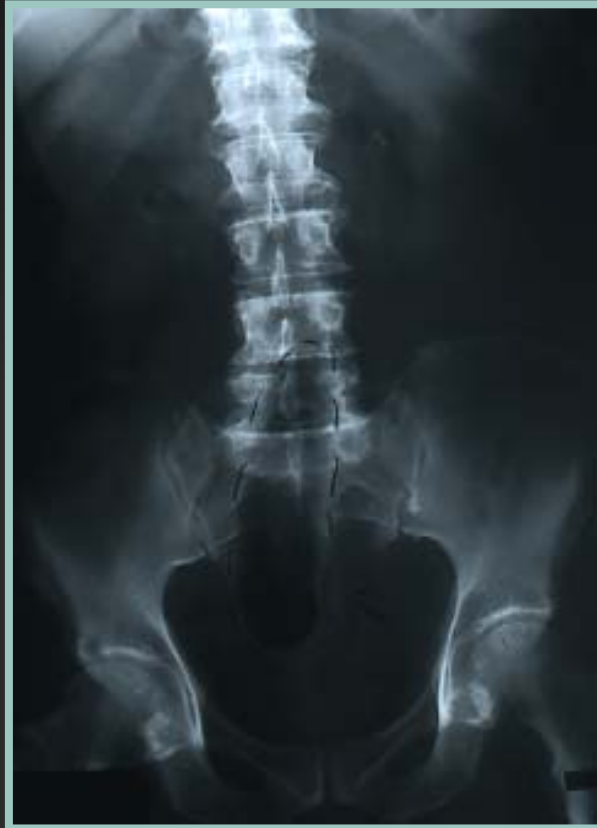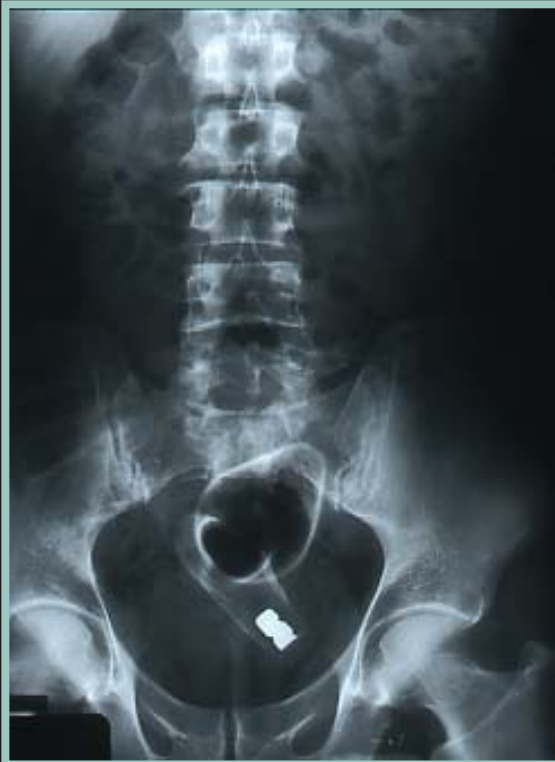- **L'objet échappe à son manipulateur et ascensionne dans la concavité sacrée**

- **On trouve classiquement :**
 - *des végétaux « frais » : carotte, poire, courgette...
ou une copie en plastique*
 - *des objets en verre : verre, bouteilles, pots, ampoules électriques, biberon...*
 - *des objets « animés » : vibromasseurs+++*
 - *des « articles » de confection artisanale...*









- **Le plus souvent, caché ou nié (20 % d 'aveu d'emblée)**
 - ↳ *retard de diagnostic / tentatives infructueuses*
 - *douleurs abdominales, suintements glairo-sanglants, rectorragie minime, rétention d'urine*
- **Examen clinique = palpation + T. rectal +++**
 - *anus « complaisant », C.E. perçu au doigt*
- **Risque** : lésions muqueuses, déchirure, nécrose... rupture

ASP face et profil : confirme le + souvent et recherche pneumo et rétropneumopéritoine

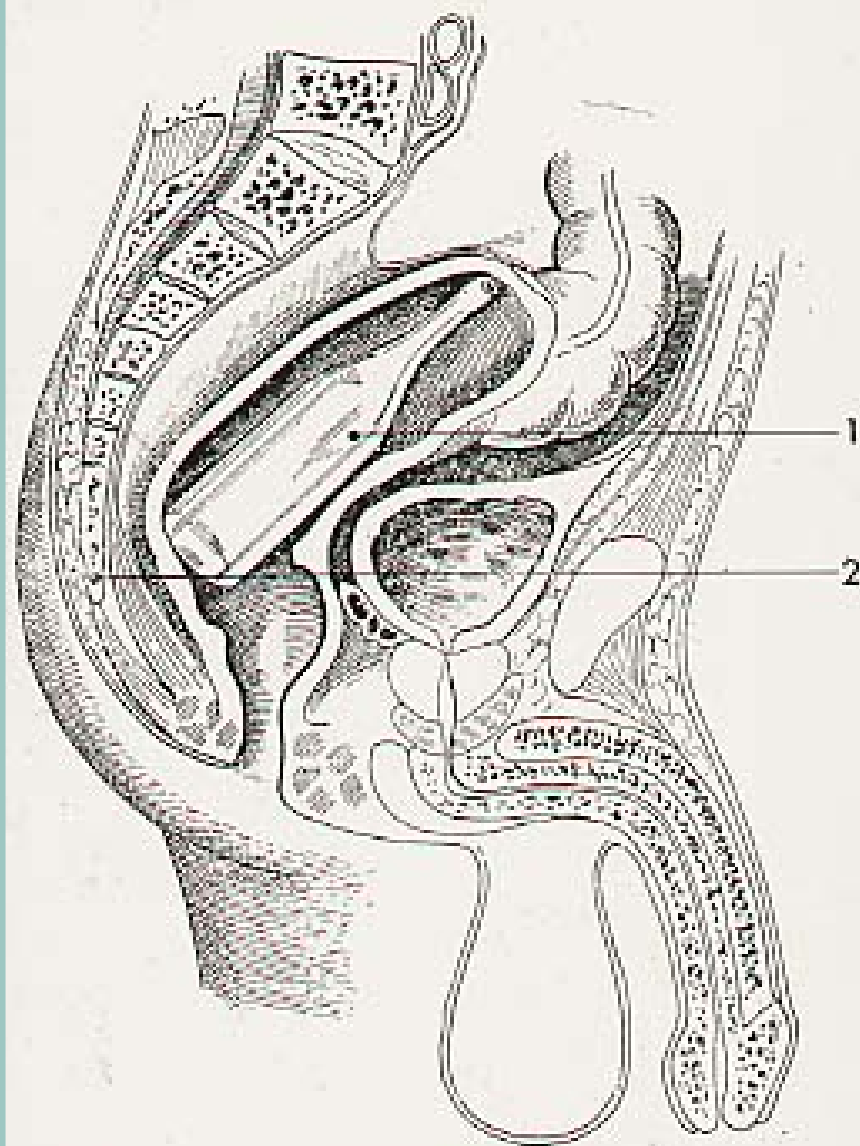
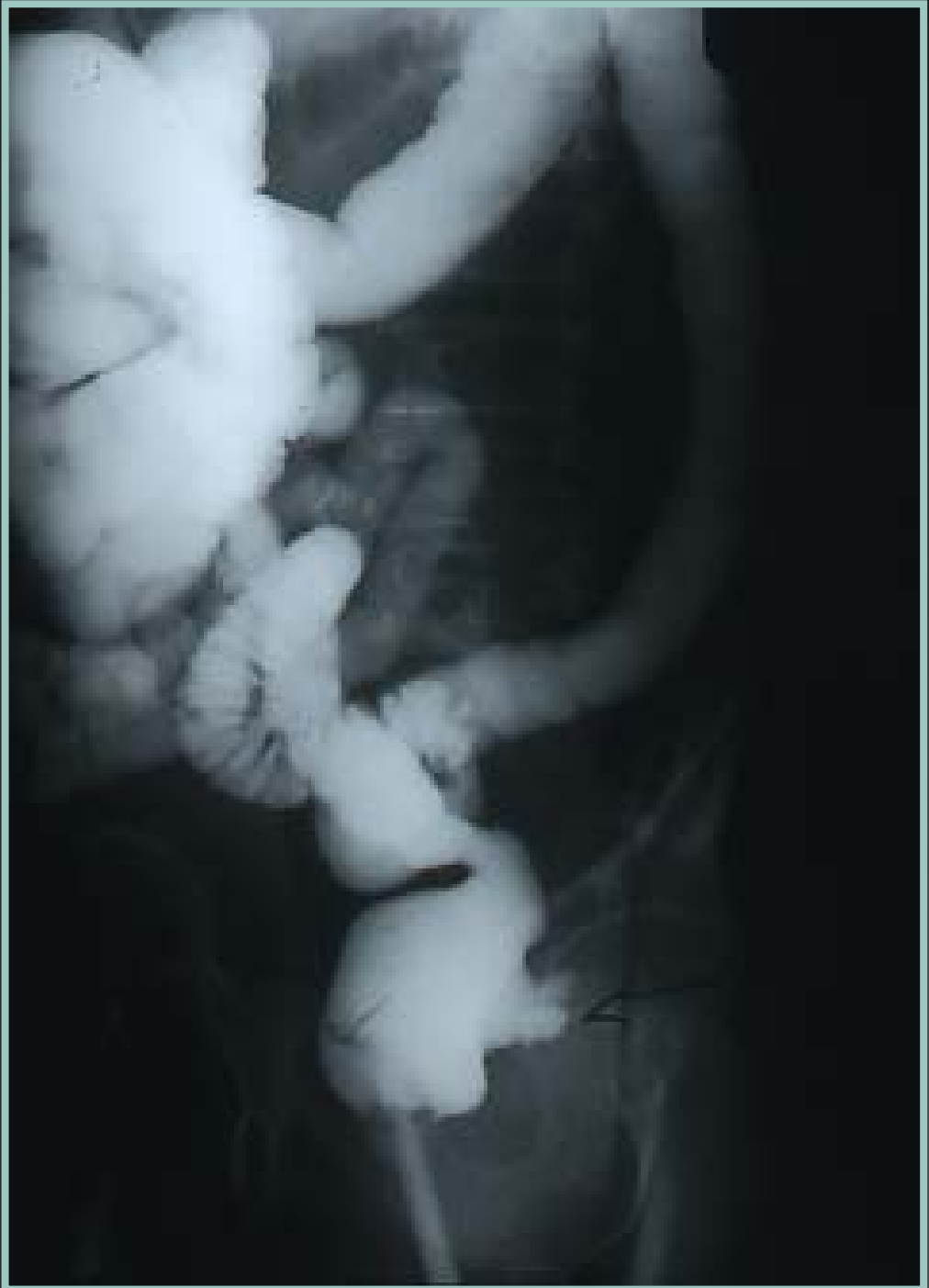

FIG. 526. — *Corps étranger enclavé du rectum.*
1. Bouteille reposant par son fond sur la base du coccyx
2. Taquet coccygien.

- Urgence car l'œdème fixe le corps étranger AG++
 -
 - Position gynécologique + sondage si globe vésical
 - TR + anoscope (muqueuse)
 - Dilatation progressive
 - Selon le C.E. : pince gainée pour verre
 - ± manœuvres externes → repousser
 - Insufflation d'air ▲ phénomène de succion
- Après extraction, vérifier muqueuse et ASP
- Rarement, laparotomie ± rectotomie



C.E. Rectum

C.C.A. : 39 cas adultes

- 2 « accidents » thermomètre brisé. H 73 et 95 → V basse
- 3 CE déglutis :
 - 2 H psychotiques 29-35 ans → *extraction voie basse*
(*clous, vis, fragments multiples*)
 - 1 H 73 : *capsule de bouteilles* → *plaie et abcès VB*
- 4 «viols» : 2 F (19 et 57 ans, 2 H (30 et 31 ans)
Sodomisation → 3 perforations → laparo + stomie
1 extraction VB (briquet, stylo)
 - ▶ Aucun décès

C.E. Rectum

Introduits volontairement : 30 cas

- 30 Hommes de 19 à 79 ans : 9 < 40 ans, 12 > 60 ans
- 3 récidivistes (2 x 2, 1 x 3), tous > 60 ans
- **OBJETS :**
 - *verres, flacons, bouteilles = 14*
 - *végétaux : carotte, poire, banane = 8*
 - *godemichets = 4*
 - *vibromasseurs = 2*
 - *articles artisanaux = 2*
- **Délais :** < 24 h = 24, > 24 h = 5
(*globe, écoulement, occlusion 2, perforation 1*)

- Extraction / VB / AG : 19 Séjour < 24 h / 13, > 2 j / 6
-
- Extraction / VB + laparo = 1 (sulfure +)
- Laparotomie + rectotomie = 2 (SS)
- Laparotomie + rectotomie + stomie = 8 (1 comp occlusion)
8 objets en verre dont 4 récidives
- 0 décès, D séjour : 6 - 17 j

