

Colpoplastie par interposition d'un greffon sigmoïdien pour agénésie vaginale (syndrome de Rokitansky)

AS Didnée

*Clinique de Chirurgie Digestive et Endocrinienne
Nantes, CHU*



QU'EST CE QUE LA COLPOPLASTIE SIGMOÏDIENNE ?

Création d'un néo vagin grâce à un greffon sigmoïdien

Technique de Schmid

PRINCIPALES INDICATIONS

Agénésie vaginale congénitale

Chirurgie génitale des transsexuels masculins

LE SYNDROME DE ROKITANSKY

Absence congénitale totale ou partielle d'utérus et de vagin

1/4000 à 1/4500

Absence de migration des canaux de Müller

Phénotype féminin – Taille normale – Caractères sexuels normaux – Caryotype féminin normal

Aménorrhée primaire non douloureuse

2 ovaires normaux et fonctionnels

Absence totale de vagin (paroi vésicale et rectale accolées)

Cupule sus-hyménéale

Cornes utérines rudimentaires

DOSSIER CLINIQUE

Patiente de 16 ans

Clinique : Aménorrhée primaire

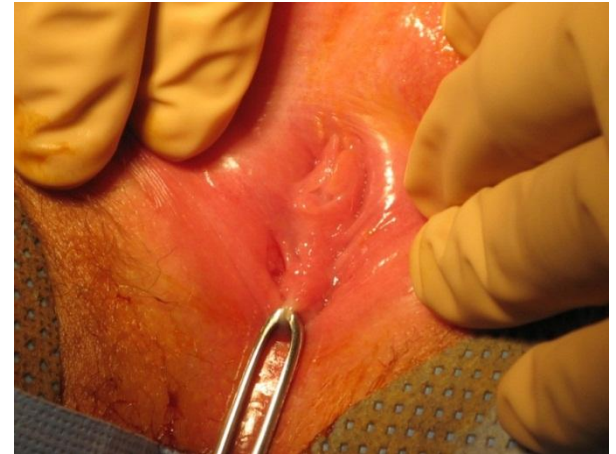Caractères sexuels secondaires normaux

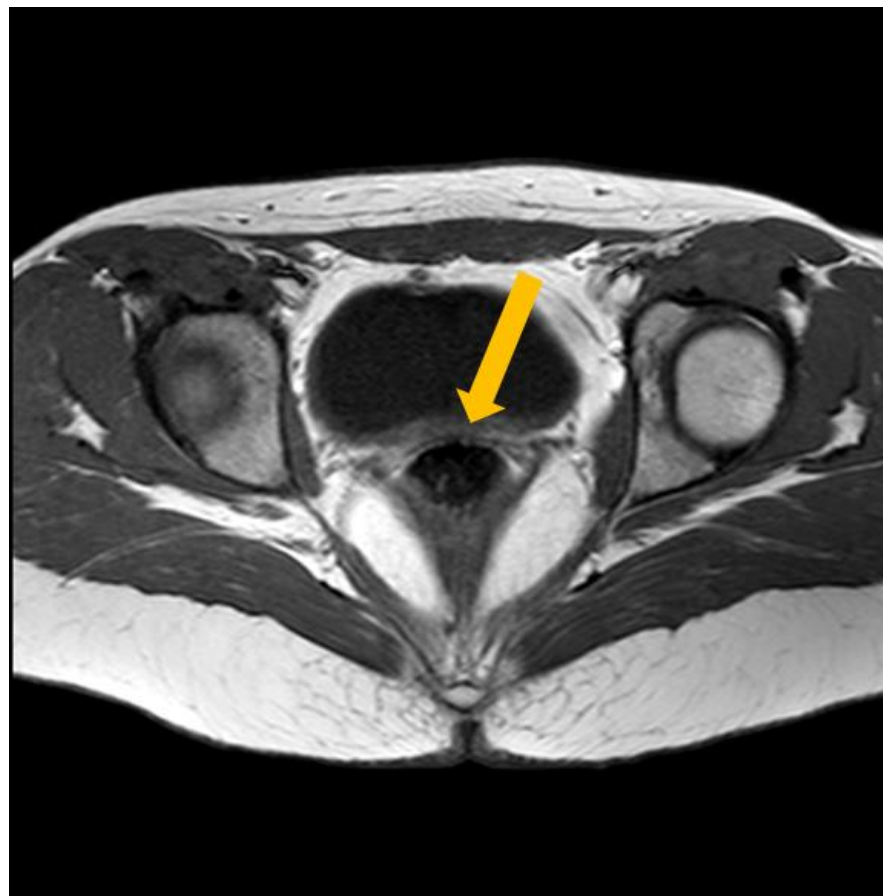
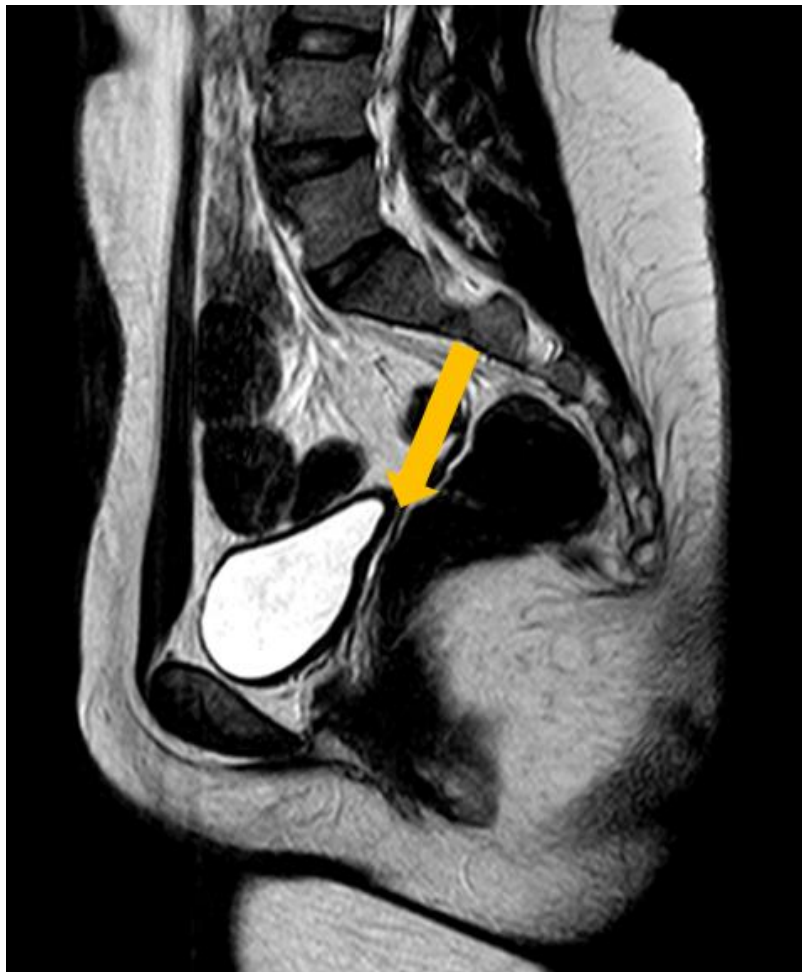Cupule vaginale simple sans vagin identifié

Échographie : absence d'utérus – annexes normaux

IRM pelvienne : agénésie utérine complète, absence de structure vaginale entre vessie et rectum, ovaires normaux

Absence d'anomalie des voies urinaires





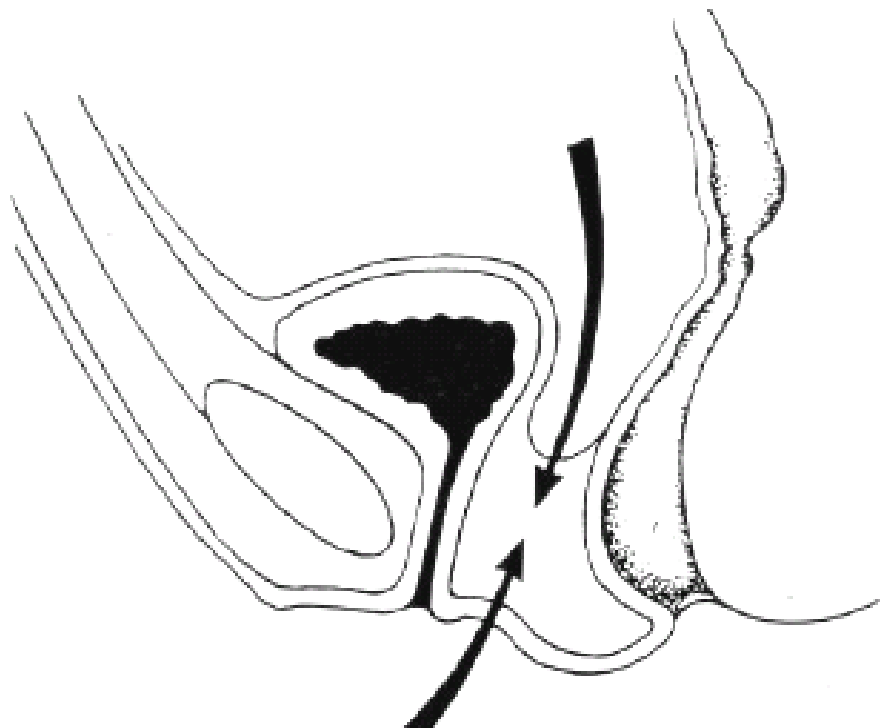
PRÉPARATION PRE-OPERATOIRE

- *Préparation psychologique*

- *Préparation chirurgicale*

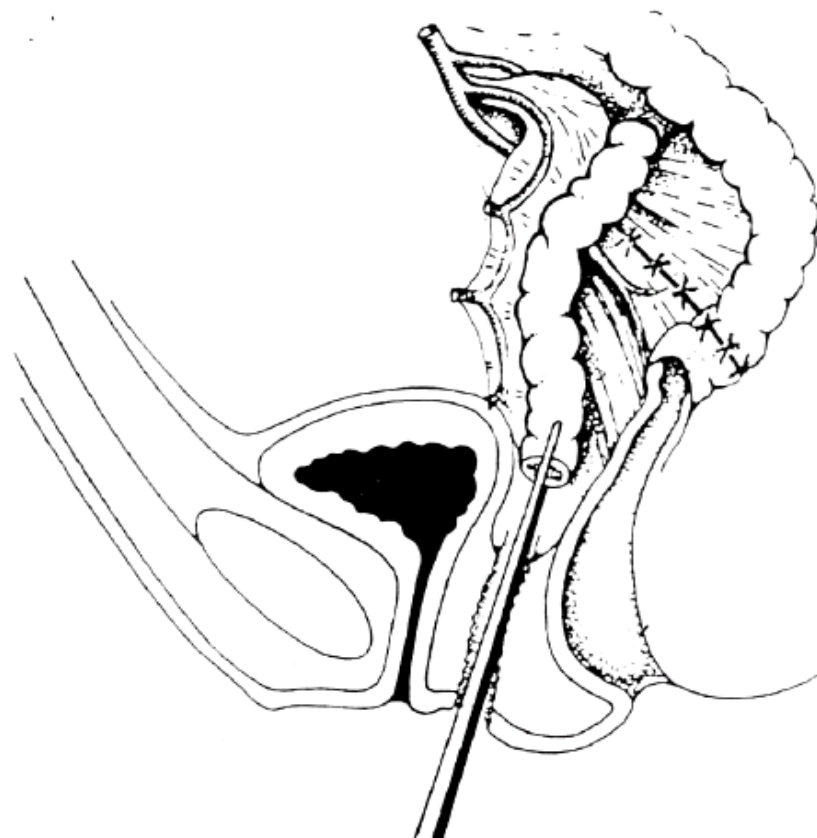
Régime sans résidus

Préparation colique : Protocole PEG



Clivage inter-vésico-rectal

Descente du greffon



CONCLUSION

- **Expérience à Nantes :**

2006-2011: 5 patientes

1ère intention

- **Littérature peu abondante**

- **Peu de complications**

- **Alternatives :**

Traitement non chirurgical : méthode de Franck

Méthodes chirurgicales