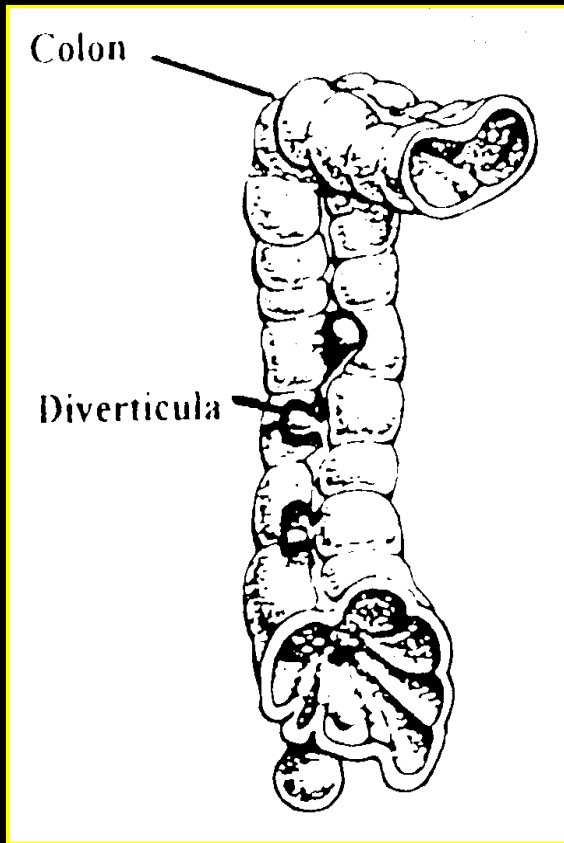


# Enquête SCVO 2004

---



La colectomie  
droite  
pour diverticulite  
est-elle  
nécessaire ?

Rapporteurs: N. Bettini, J. Paineau, JC. Le Neel

---

# Diverticulites du colon droit. Enquête SCVO 2004

---

- Situation **ponctuelle** parmi l'ensemble des douleurs fébriles de la FID
    - *Ripolles BJR 1998*
  - Histoire naturelle **peu connue**
    - *Lancet Stollman 2004*
  - Avènement du TDM et de la coelioscopie
    - *Oudenhoven radiology 1998*
-

But de l'étude:

Préciser les indications  
des différentes options thérapeutiques

à partir d'une enquête rétrospective  
et d'une revue de la littérature

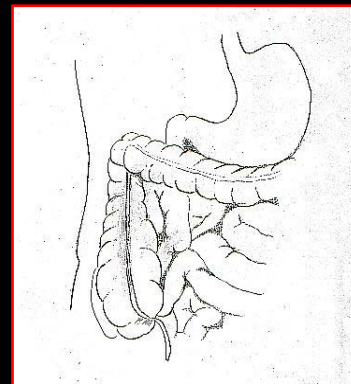
---

## Patients et méthodes

- 26 dossiers reçus    23 retenus
  - 7 centres
  - 1/14 et 1/34 sigmoïdite
  
  - Age moyen 61,7 ans (36-85)
  - 13 F 10 H
  - ASA moyen: 1,88
-

## Présentation clinique

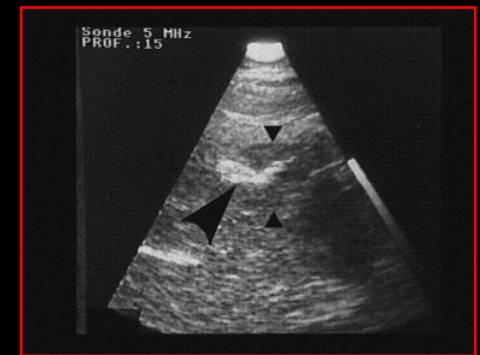
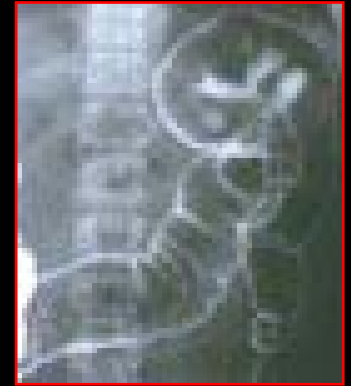• Douleur abdominale	22	Antécédent personnel	
• FID	14	Appendicectomie	4
• Flanc D	4	Diverticulite G.	4
• Diffuse	3	Cholécystectomie	1
• HC D	1		
• Sd Septique	16		
• Défense	12		
• Sd tumoral	1		



# Diverticulites du colon droit. Enquête SCVO 2004

## Imagerie

- Lavement opaque 13
  - Image de compression extrinsèque 5
  - Diverticulose droite 2
  
- Echographie 11
  - Epaissement pariétal et EIP 2
  - Lithiase vésiculaire 2
  - Masse caecale 1



# Diverticulites du colon droit. Enquête SCVO 2004

---

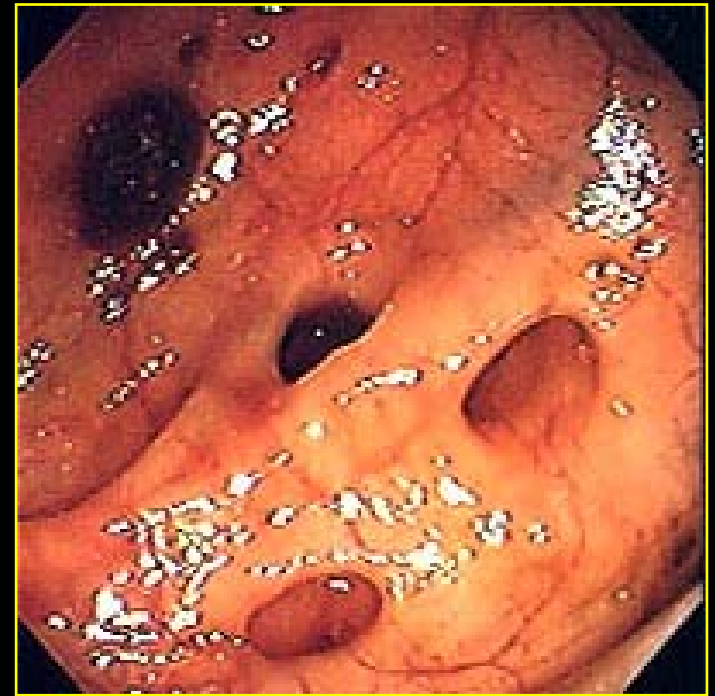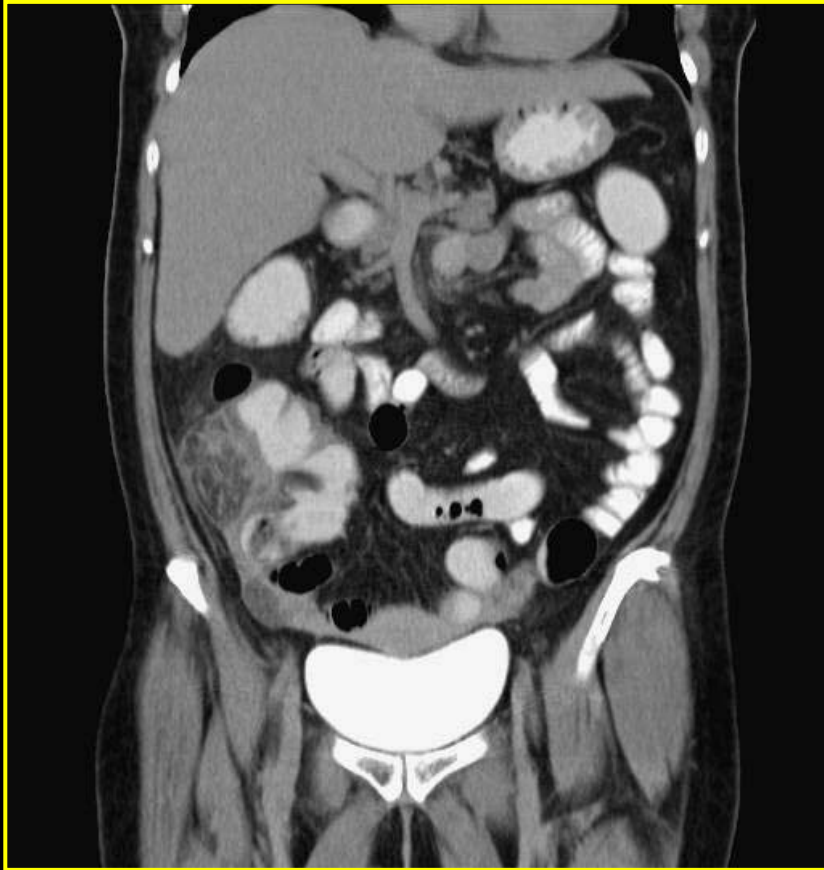## Imagerie

- **Scanner** **10**
    - Infiltration centrée sur un diverticule 2
    - Masse iléo-caecale 2
    - Infiltration du méso-colon 2
    - Abscès et épaissement paroi colique 1
  
  - **Coloscopie** **5**
    - Colite centrée sur diverticule 2
    - Diverticulose droite 2
    - Colite angle D 1
-

# Diverticulites du colon droit. Enquête SCVO 2004

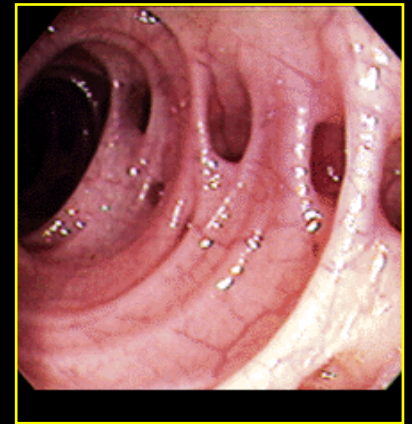
---

## Imagerie



## Diagnostic pré-thérapeutique

• Appendicite appendiculaire	9 (39%)
• Diverticulite droite	7 (30%)
• Cancer perforé	2
• Occlusion sur brides	1
• Cholécystite aigue	1
• Perforation digestive	1
• Péritonite sur sigmoïdite	1



• Erreur diagnostique initiale 70 %

---

## Traitement chirurgical premier

11 patients

- **Coelioscopie** 4
  - Exploratoire seule 1
  - Drainage 1
  - Conversion médiane 2 (CD)
- **Mac Burney** 3 (CD)
- **Laparotomie médiane** 3 (CD)  
1 (diverticulectomie)



2 DC 1 fistule anastomotique 1 ileus

---

## Traitement médical premier

**12 patients**

- Urgence différée (6 jours) **7 patients**
  - Médiane 4
  - Coelio 1
  - Sous costale 1
  - Transverse 1
  
- Chirurgie à distance (2 mois) **4 patients**
  - Médiane 3
  - Coelio-assisté 1
  
- Médical exclusif **1 patiente**

**0 DC 0 complication**

---

# Diverticulites du colon droit. Enquête SCVO 2004

---

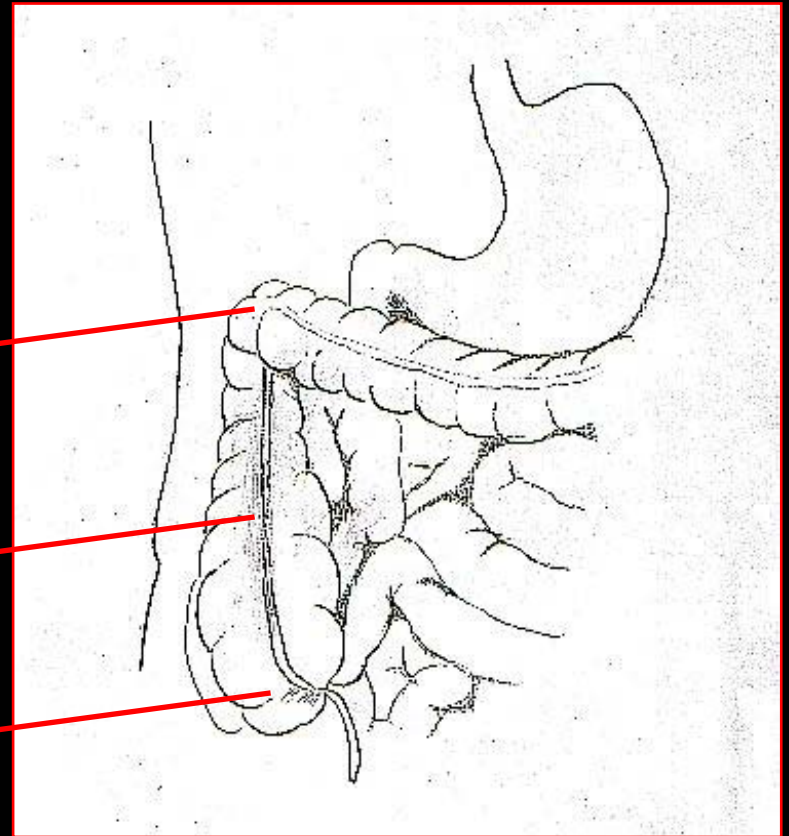
## Anatomopathologie

- Nb moyen: 2.4
- **Pandiverticulite: 6 (26%)**

Angle D 4

Colon D 11

Caecum 6



# Diverticulites du colon droit. Enquête SCVO 2004

Fang Am J Surg 2002

85 patients

18 ttt med exclusif

47 diag AAA

20 CD

3 récurrences traitées  
Medicalement (16%)

CD 14

DD Itératives 6

DD 7

Diverticulectomies 9

Doute cancer 5

Appendicectomies 24

Echecs médicaux 2

Suivi 4 ans

Ttt conservateur: 42

**Récidives 26%**

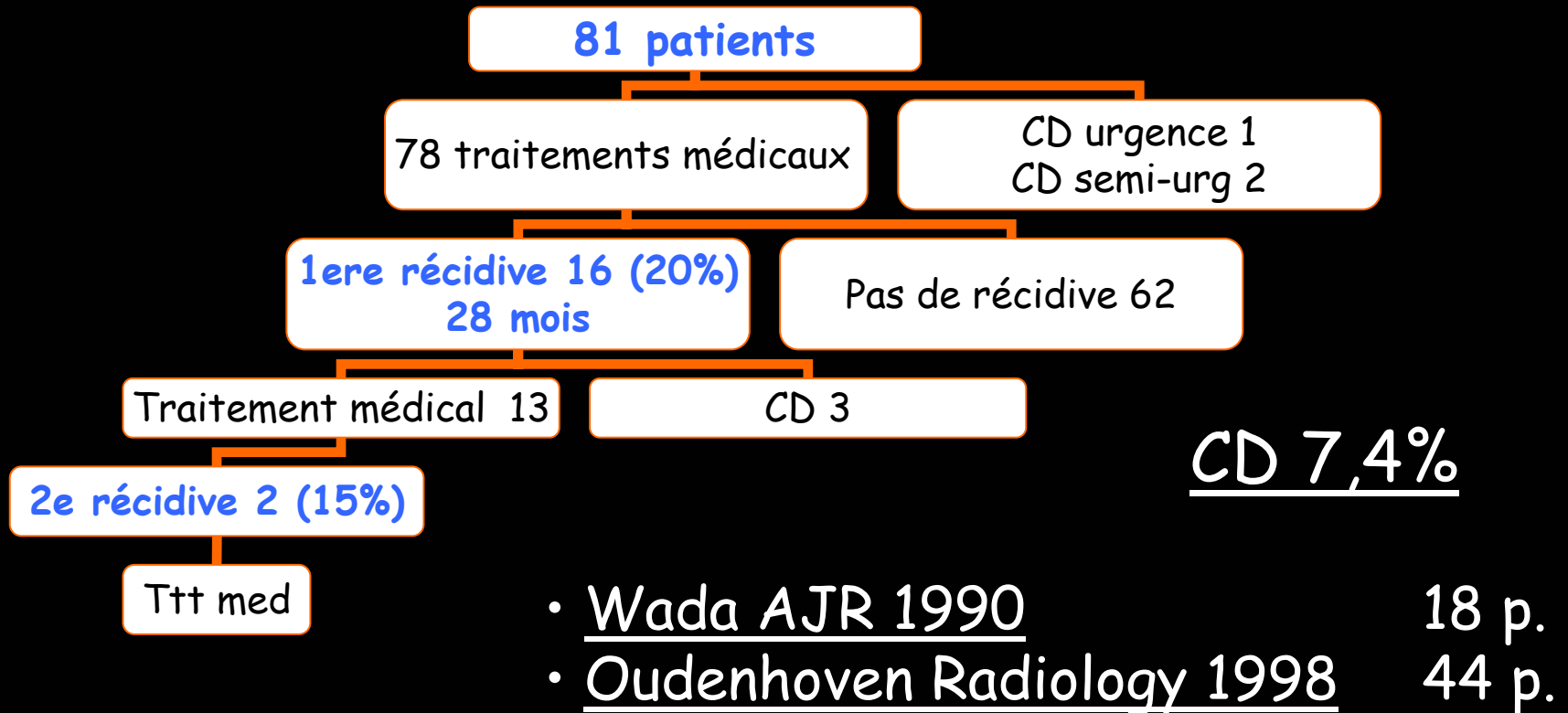
Ttt chirurgical: 53

DC 6% Complications 15%

**Erreur diagnostique 70%**

# Diverticulites du colon droit. Enquête SCVO 2004

## Komuta Am J Surg 2004



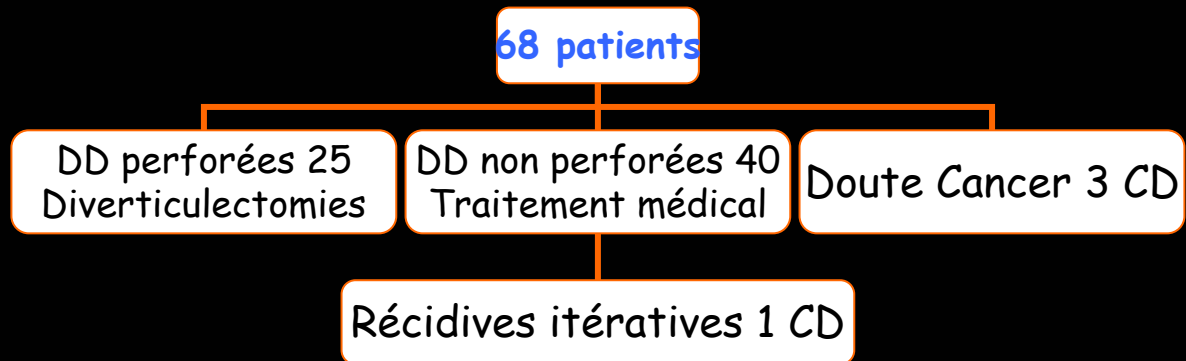
# Diverticulites du colon droit. Enquête SCVO 2004

---

## Diverticulectomies

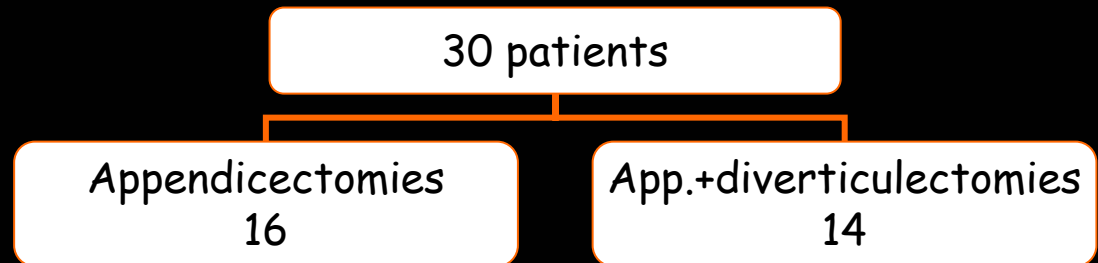
### Ngoi DCR 1992

- Suivi 42 mois
- 0 DC, 0 complication



### Chiu ANZ J Surg 2001

- Suivi 34 mois
- 0 DC, 0 complication



## Conclusions

La perforation diverticulaire et l'éventualité d'un cancer orientent vers la colectomie droite en urgence.

Les DD non compliquées sont traitées efficacement par **repos digestif et antibiothérapie.**

La survenue d'une seule crise non compliquée de DD ne semble pas justifier une **colectomie prophylactique.**

---

# Diverticulites du colon droit. Enquête SCVO 2004

---

- Anatomopatologie Dr Cassagnaud
  - CHR St Briec Dr Ollivier
  - CHR St Nazaire Dr Gaschard
  - CHR Laval Dr Cardin
  - CHR Vannes Dr Rio
  - Clinique St Augustin Dr Hamelin
  - Clinique Générale 1 Pr Paineau Dr Koneh Shari  
Dr Lagnier
  - Clinique Générale 2 Pr Leborgne Pr Lehur  
Dr Regenet,  
Dr Meurette
  - Clinique Chirurgicale A Pr Le Neel Dr Letessier
-

DD en quelques chiffres

1/300 ... 1/30 appendicectomies

Age moyen 35-45 ans

Diagnostic initial AAA 70-100%

---

# Diverticulites du colon droit. Enquête SCVO 2004

---

## Diverticule

Asie

Unique

Respect des 3 couches  
pariétales

## Pseudo-diverticule

Occident

Multiples

Pseudo-diverticule de pulsion

## Stades de Greaney et Snyder Am J Surg 1957

I      antérieur

II     postérieur

Sepsis FID

Pseudo-tumeur

---