



Cas clinique

Service de Chirurgie Viscérale
CHU Angers

● Homme de 58 ans

● Antécédents :

- Colectomie gauche pour ADK T2N0M0 en 2005

● Douleurs thoraciques

● FOGD : Lésion du 1/3 inférieur de l'œsophage.

● Biopsie: Adénocarcinome

Bilan d'extension

- EE : uT2N0M0
- TDM TAP : négatif
- Bilan d'anesthésie, EFR, examen cardiovasculaire OK

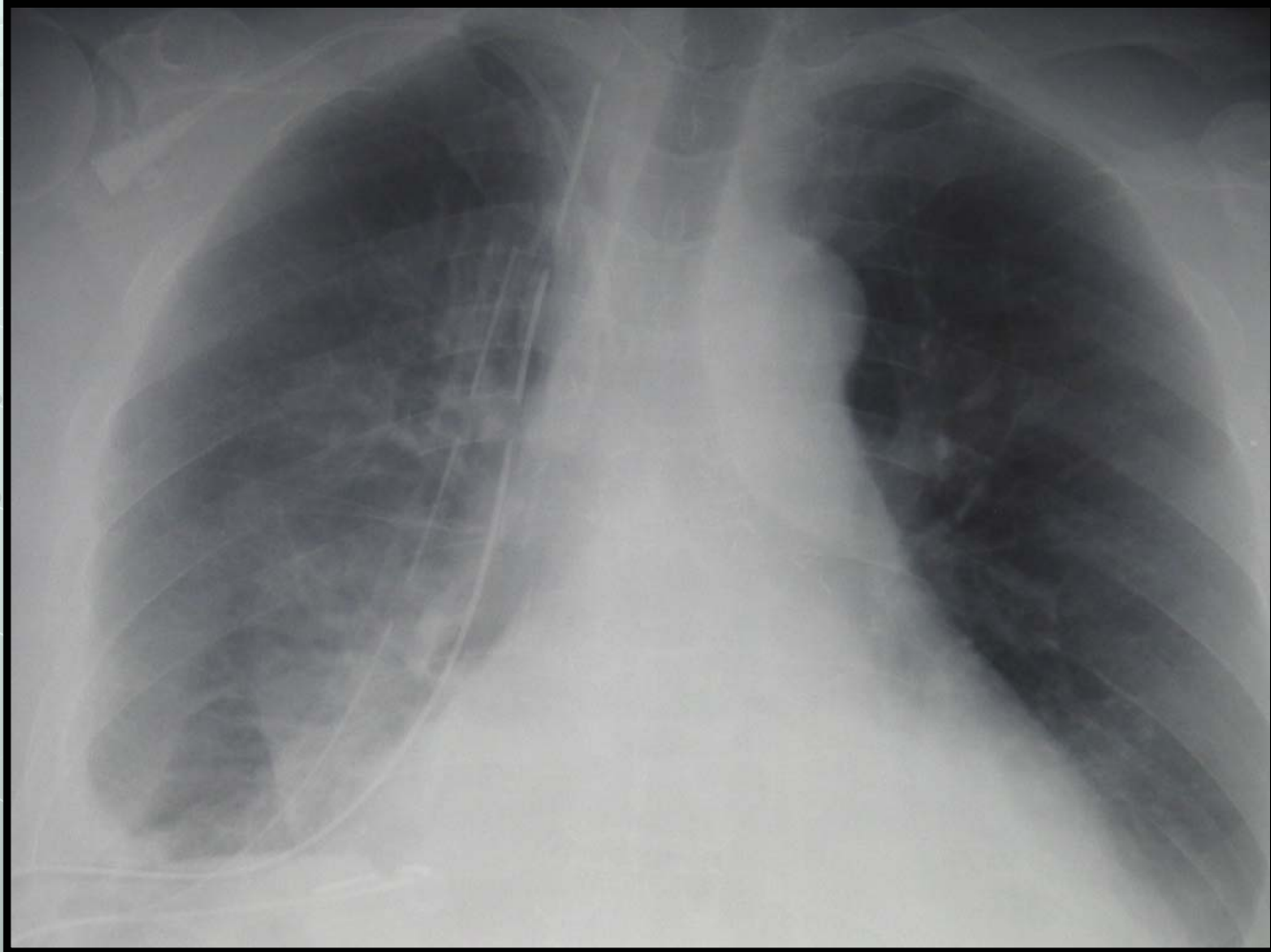
Intervention

- Oesogastrectomie polaire supérieure selon Lewis –Santý
- Anapath définitive : adénocarcinome sur EBO pT2N0.

Les suites.....

- J1 : extubation. Début de l'alimentation entérale par sonde jéjunale.
- J5 : cliniquement bien mais apparition de 4 litres d'un liquide « laiteux » dans un drain thoracique.

Voici sa RP



● **Quel est votre diagnostic?**

Chylothorax.

● **Comment le confirmez vous?**

Dosage des chylomicrons et des lymphocytes dans le liquide de drainage.

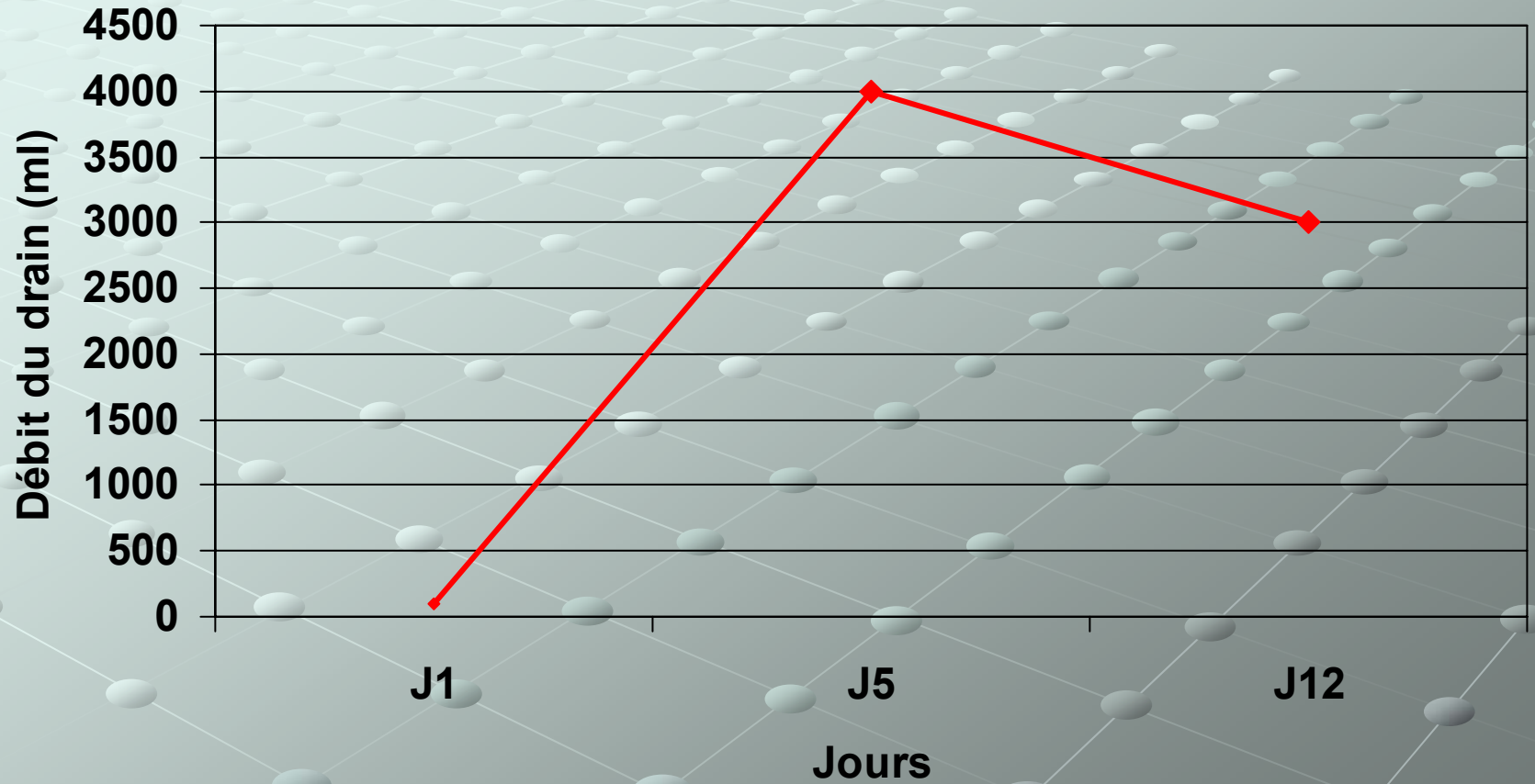


Que faites vous ?

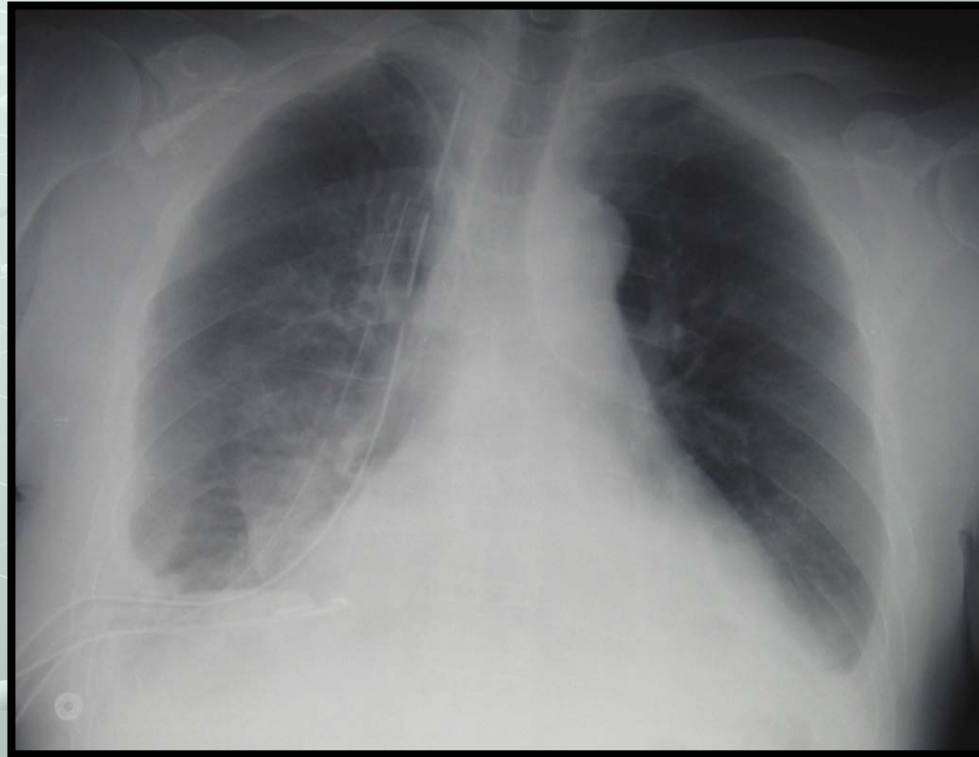
Traitement médical

- Assurer le bon drainage de la plèvre.
- Diminuer le débit du chylothorax
 - Nutrition parentérale exclusive.
 - Somatostatine 6mg/24 heures
- Assurer une nutrition suffisante:
 - Transfusion d'albumine.

Résultat :



Et sa radio thoracique

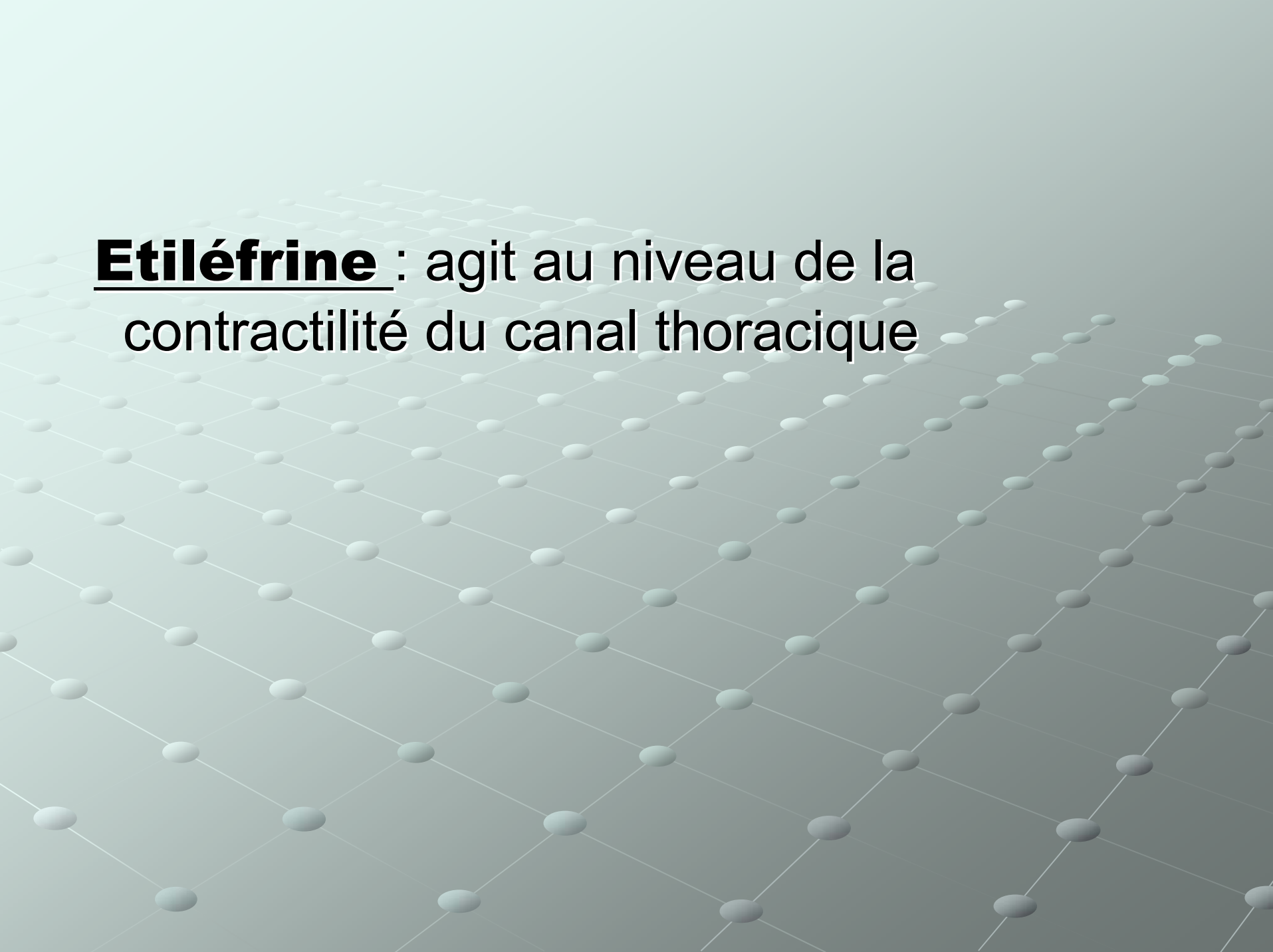


Examen clinique normal

Contrôle anastomose par TOGD : pas de fistule

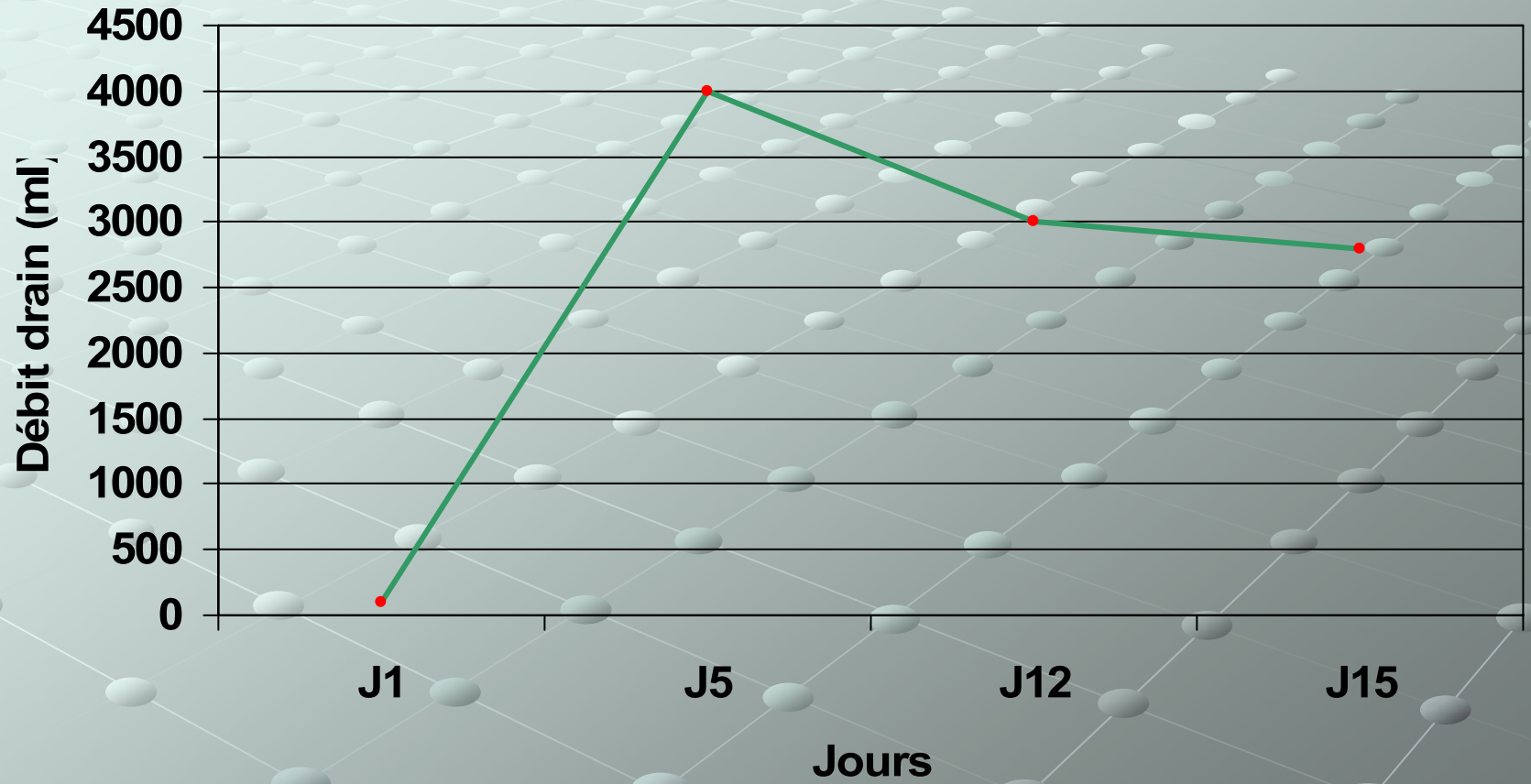


Que faites vous ?



Etiléfrine : agit au niveau de la contractilité du canal thoracique

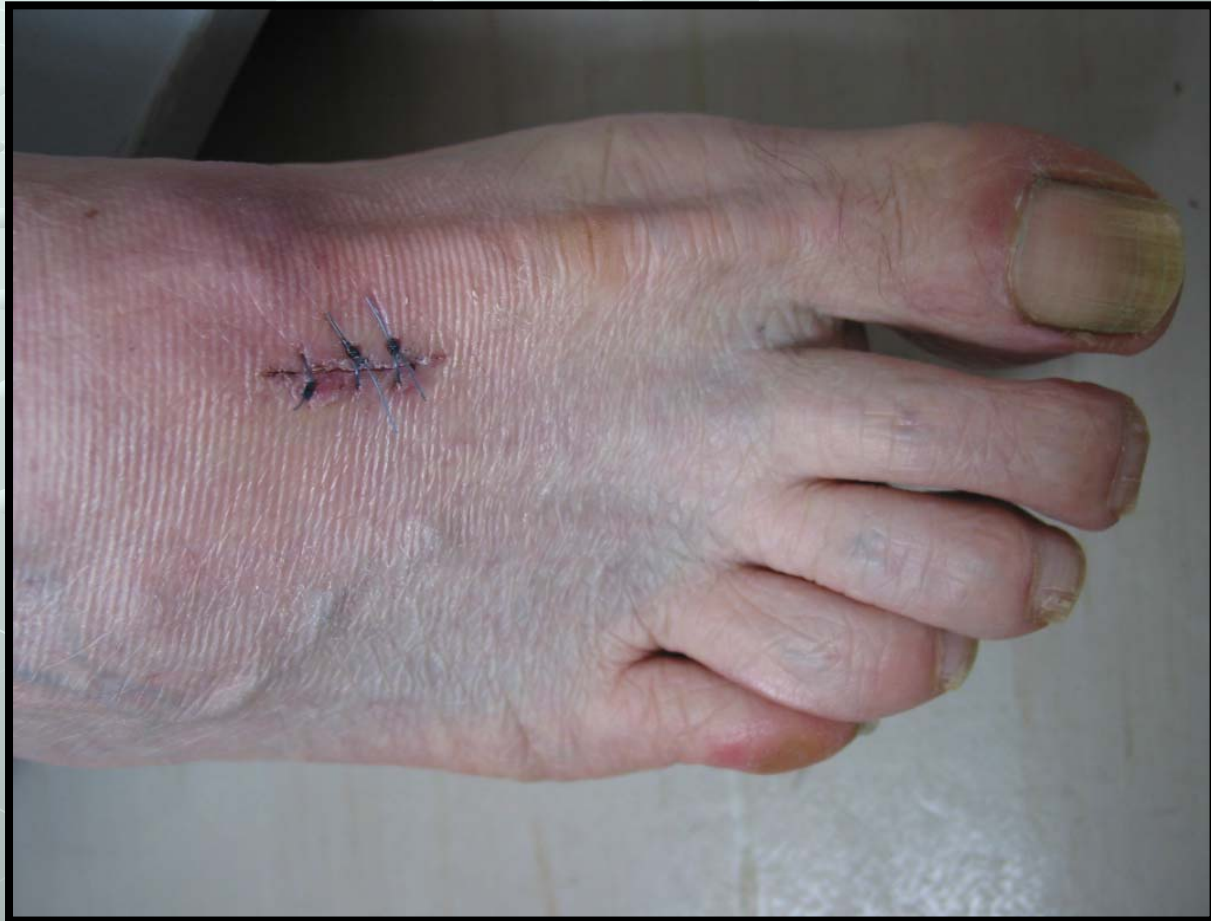Résultat

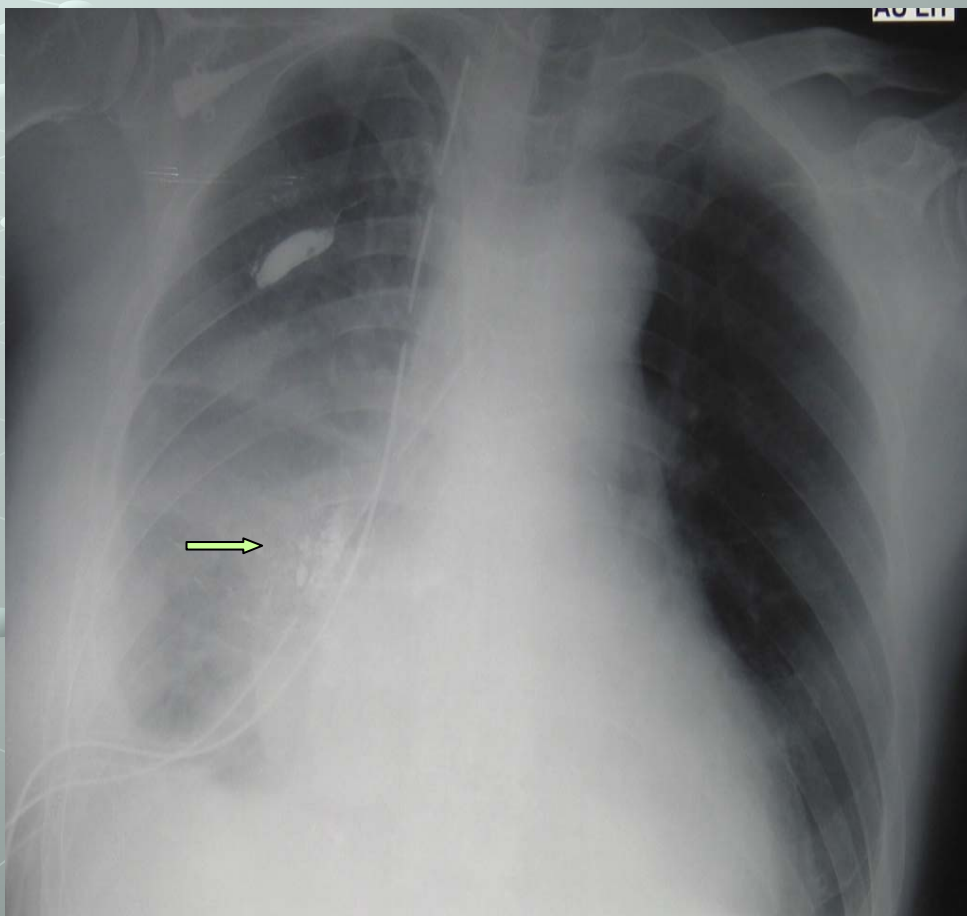
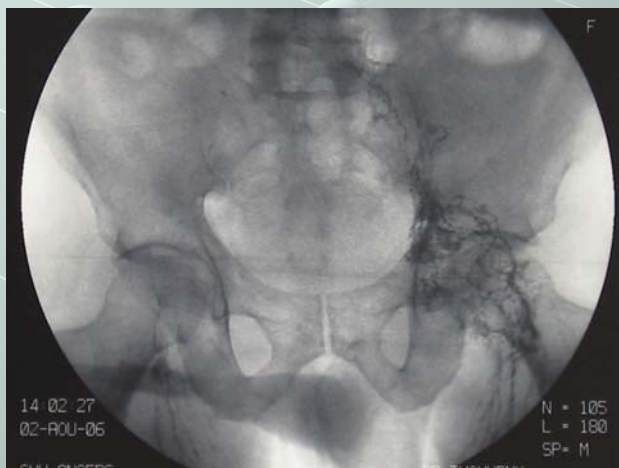
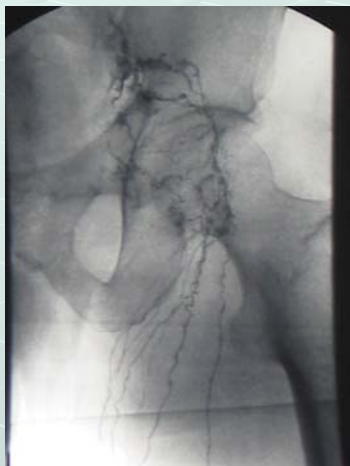



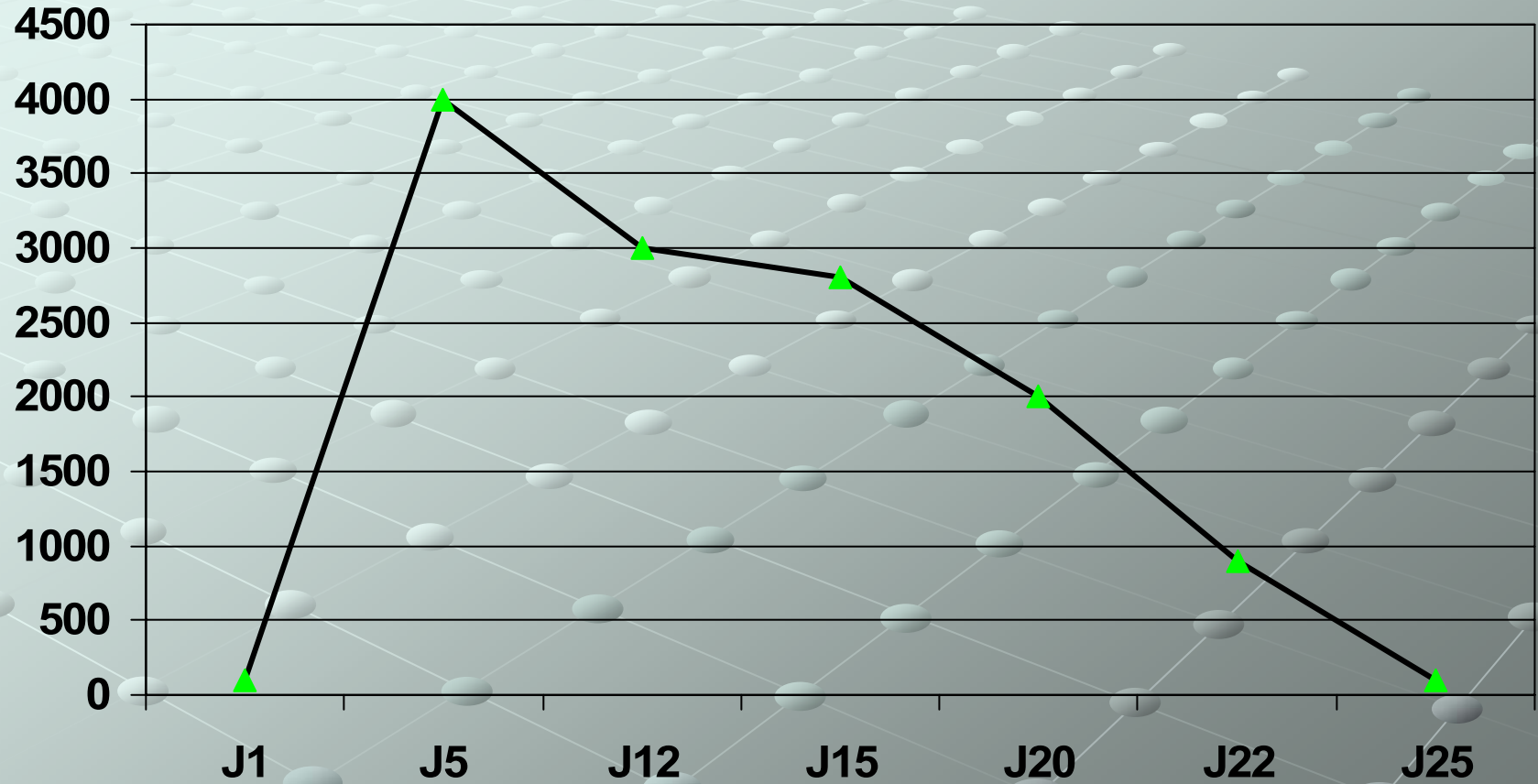
Que faites vous ?


Peut-être chirurgie mais avant





Résultat

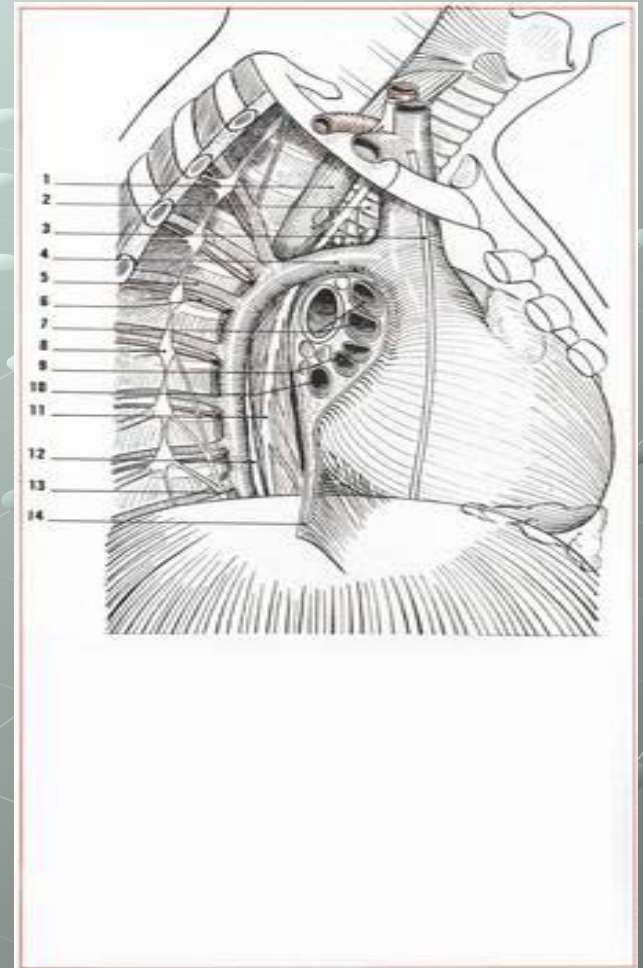




- Arrêt des perfusions d'albumine
- Début de l'alimentation orale à J27
- Ablation du dernier drain thoracique à J30
- Retour à domicile à J40

Conclusion

- Le mieux c'est d'éviter le chylothorax.
- Rôle prophylactique de la ligature ?



Conclusion

- **Le traitement médical :**
 - **Etiléfrine (Efortil) : Sympathomimétique.**
Action en augmentant la contractilité du canal thoracique (Guillem et al Dis Esophagus 1999)
 - **Somatostatine et analogues: réduit débit sanguin splanchnique** (Kelly et al Ann Thorac Surg 2000)
- **La lymphographie bipédieuse** (Le pimpec et al Ann Thorac surg 2002)