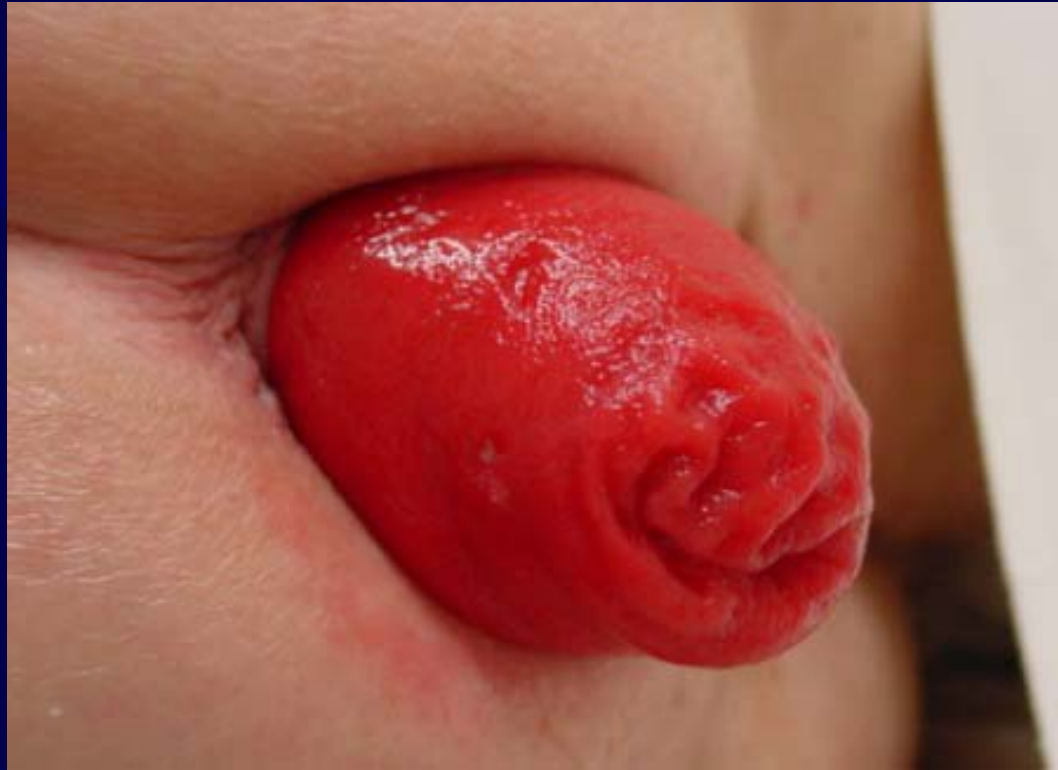

Chirurgie du prolapsus du rectum

Indications, résultats



Le Prolapsus du rectum

Définition

Protrusion de la paroi rectale au travers de l'anus

- ≠ Prolapsus muqueux ano-rectal
- ≠ Prolapsus muco-hémorroïdaire
- ≠ Prolapsus interne

Traitement chirurgical du prolapsus du rectum

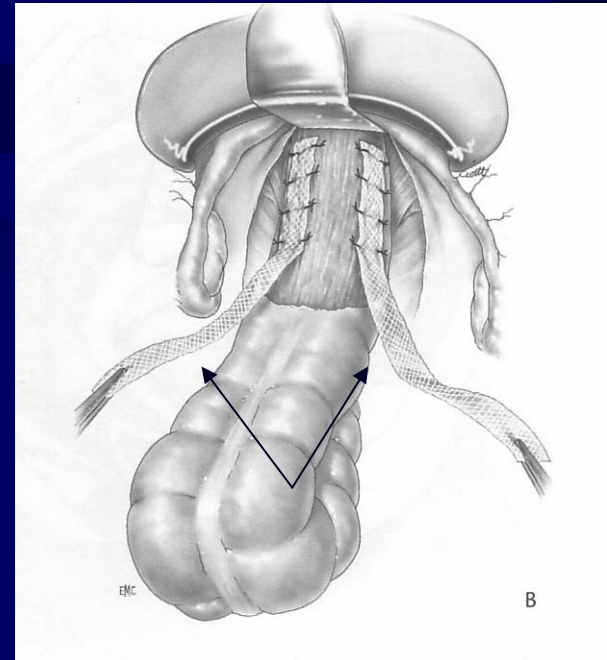
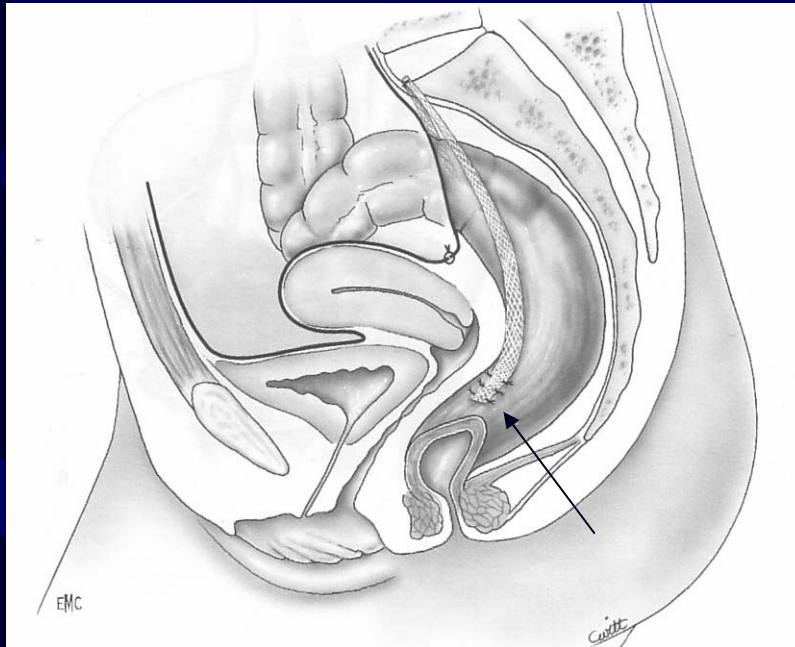
Chirurgie par **voie haute** (abdominale)

Chirurgie par **voie basse** (périnéale)

Abord abdominal

Rectopexie indirecte par interposition de matériel prothétique:

Orr Loygue* ...Ripstein...Wells



Abord abdominal

La rectopexie au promontoire

Principes

- ✓ Nécessité de dissection prolongée du rectum au niveau postérieur et antérieur
- ✓ Limiter la dissection latéralement pour éviter de léser les nerfs à destinée rectale
- ✓ Fixer le rectum sans tension

Abord abdominal: résultats

Récidive

<i>Auteurs (année)</i>	<i>Récidives</i>	<i>Suivi</i>
Loygue (1984)	4%	7 ans
Gallot (2000)	7%	5 ans

Constipation

<i>Auteurs (année)</i>	<i>Constipation postop de novo</i>	<i>Persistance ou aggravation d'une constipation préop</i>
Tjandra (1993)	20%	19%
Gallot (2000)	22%	38%

Abord abdominal

- ✓ Résection associée à la rectopexie ?

Fryckman Goldberg 1969

- ✓ La voie coelioscopique ?

Solomon et al BJS 2002; 89: 35-39

Abord périnéal

- ✓ Intervention de Delorme
- ✓ Recto-sigmoïdectomie par voie basse : intervention de Altemeier

Intervention de Delorme

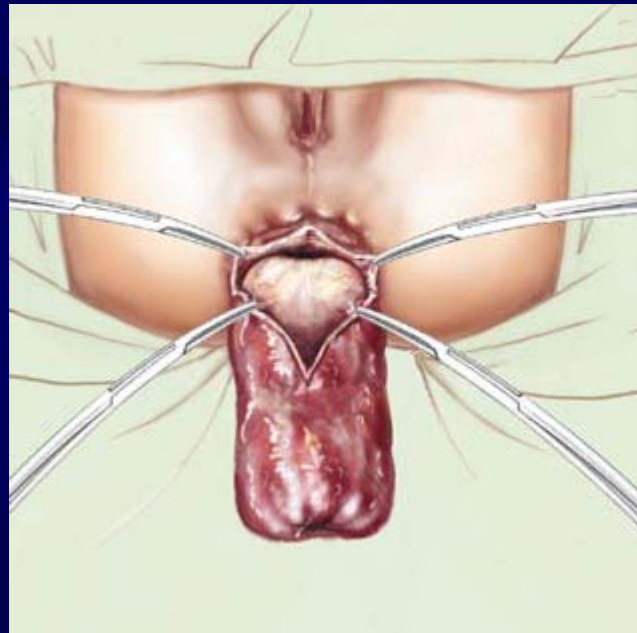
Principes

- ✓ Dissection du cylindre muqueux intéressé par le prolapsus
- ✓ Plicature radiaire du muscle rectal
- ✓ Résection de l'excès de muqueuse et anastomose muco-anale circulaire manuelle

Intervention de Altemeier

Principes

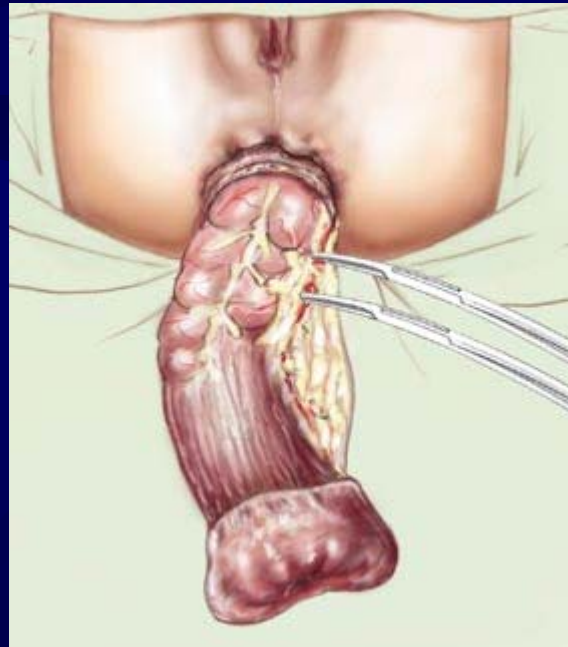
Incision en totalité de la paroi rectale
1 à 2 cm de la ligne pectinée



Intervention de Altemeier

Principes

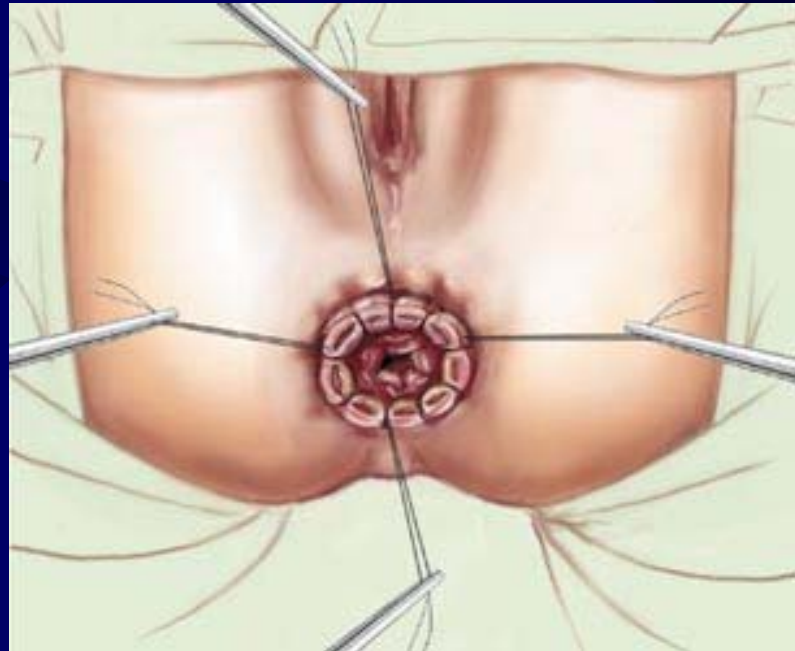
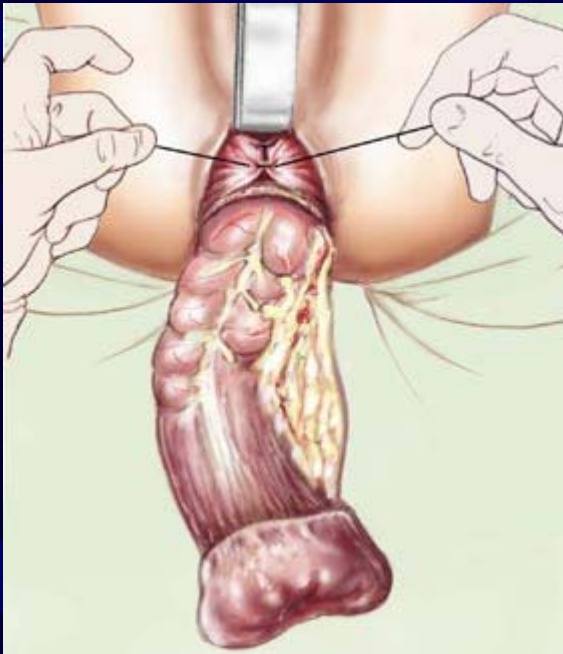
Ouverture du cul de sac de Douglas et section du mesorectum, mobilisation du rectosigmoïde



Intervention de Altemeier

Principes

Myorrhaphie puis section colique et anastomose colo-anale



Abord périnéal: résultats

<i>Auteurs (année)</i>	<i>Récidives</i>	<i>Suivi</i>
Watts (2000) (Delorme)	30%	36 mois
Kimmins (2001) (Altemeier)	6,3%	21 mois

Incontinence anale persistante après intervention par voie basse: 50%

Critères de choix d'une technique

Surgery for complete rectal prolapse in adults

Bachoo et al, Cochrane Database Syst Rev 2000

« Il n'y a pas actuellement de preuves pour recommander un abord abdominal ou un abord périnéal dans le traitement chirurgical du prolapsus du rectum, ni sur le choix entre laparoscopie ou chirurgie ouverte »

Critères de choix d'une technique

- ✓ Patient à risque, âgé, fragile: plutôt intervention par voie basse: mieux toléré mais plus de récurrences

Evaluer la qualité de l'appareil sphinctérien en préopératoire

- ✓ Patient en bon état général, jeune: plutôt intervention par voie abdominale: moins de récurrences, plus lourde

Evaluer la constipation en préopératoire (résection associée?)

Circonstances particulières

- Traitement en urgence
- Récidive du prolapsus après traitement chirurgical

Conclusion

En l'absence de preuves par une étude comparative, tout est possible, mais tendance à proposer l'une ou l'autre des techniques selon les circonstances...

Nécessité d'avoir une évaluation précise clinique et paraclinique avant d'envisager un geste fonctionnel

Morbi-mortalité minimale

Bénéfice en terme de qualité de vie

« soigner la plainte » et « corriger l'anatomie »