

Homme âgée de 38 ans, 64,5 Kg , 1,70 m

Antécédents: personnel: kystes rénaux connus depuis l'enfance
en hémodialyse depuis 2 ans
coliques néphrétiques récidivantes
kystes hépatiques connus
EBV+, HBV vacciné

familiaux: père décédé cancer colique (56ans)
mère décédé cancer poumons (57ans)
11 enfants
1 sœur uropathie malformative

■

Mode de vie : tabac 20 PA, consommation alcool intermittente

Indication de transplantation rénale posée.

Bilan pré-transplantation rénale:

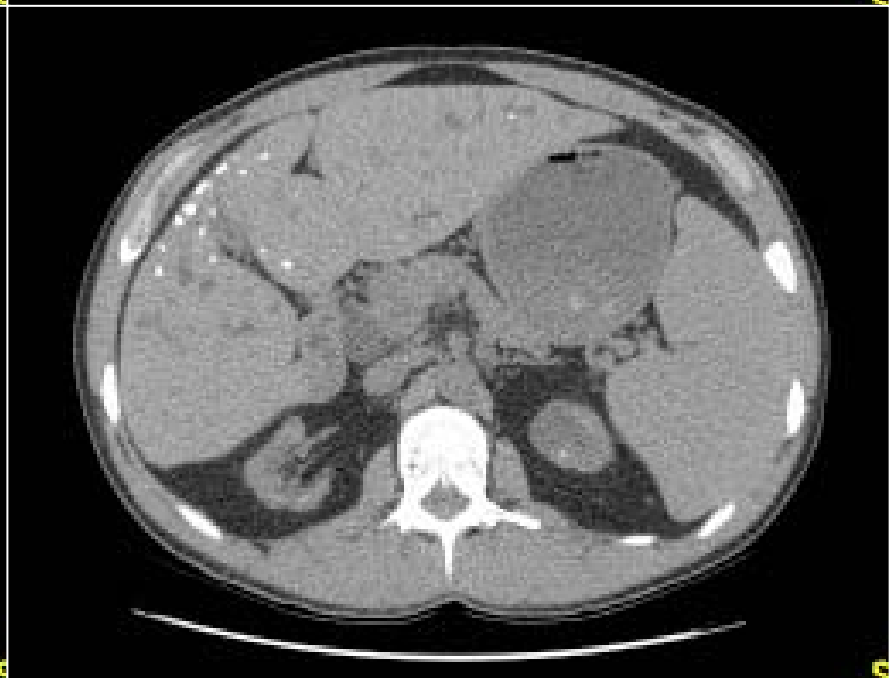
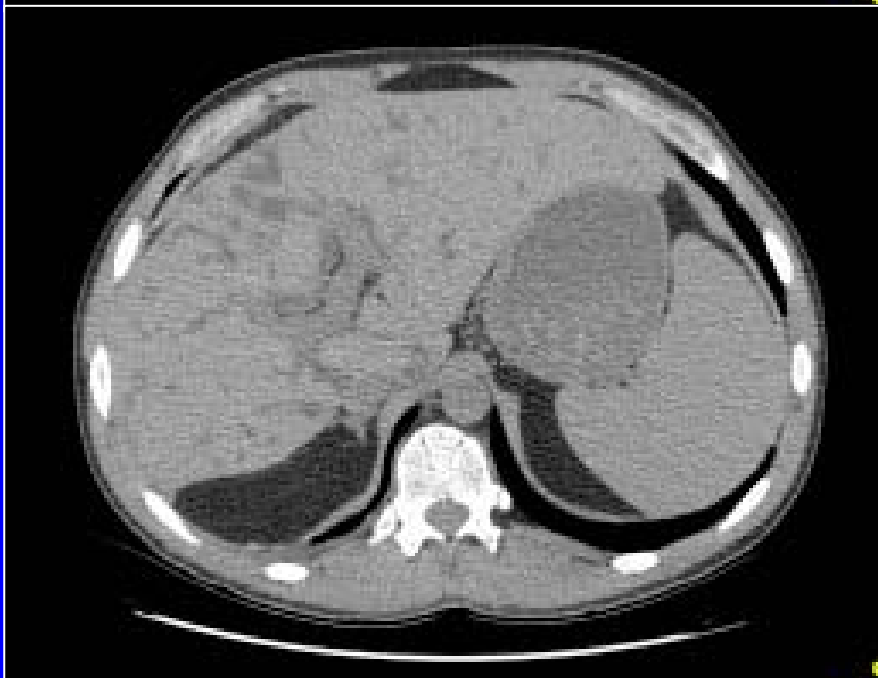
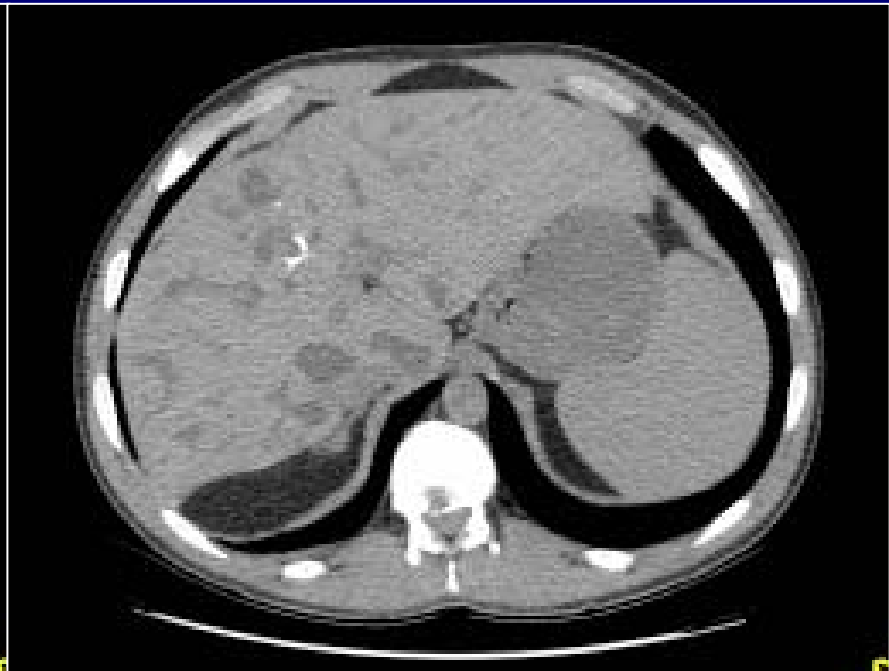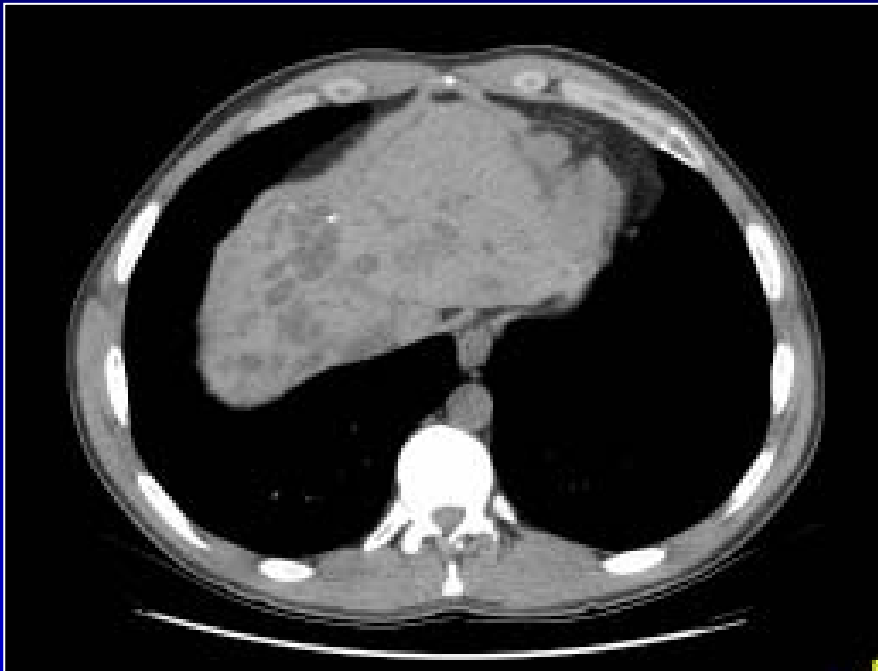FOGD: œsophage: hétérotopie muqueuse de type gastrique
sur 1,5 cm
oesophagite ulcérée (38 à 41 cm ad)
estomac: quelques lésions érosives (HP-)
bulbe, duodénum: RAS

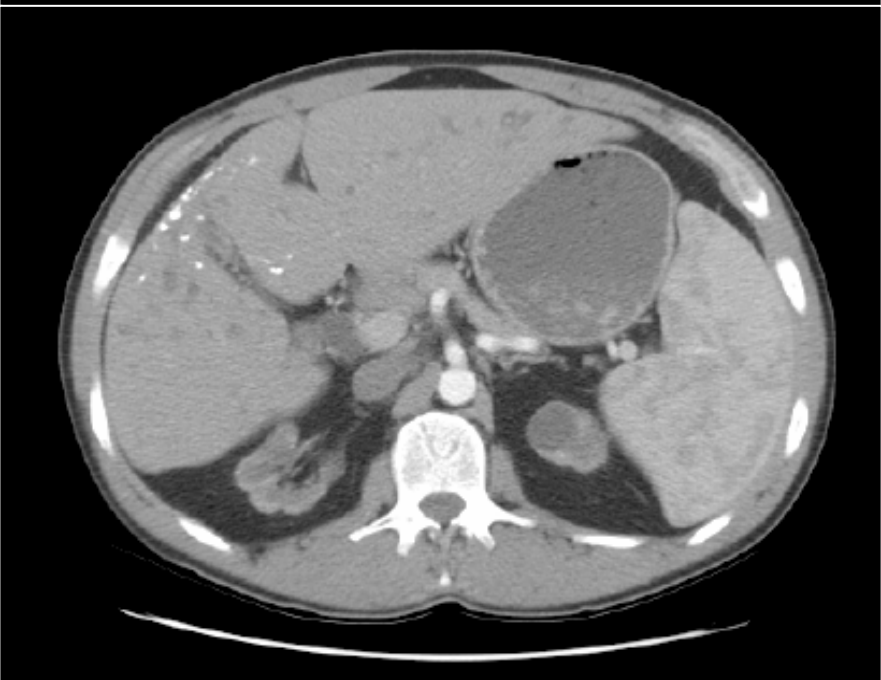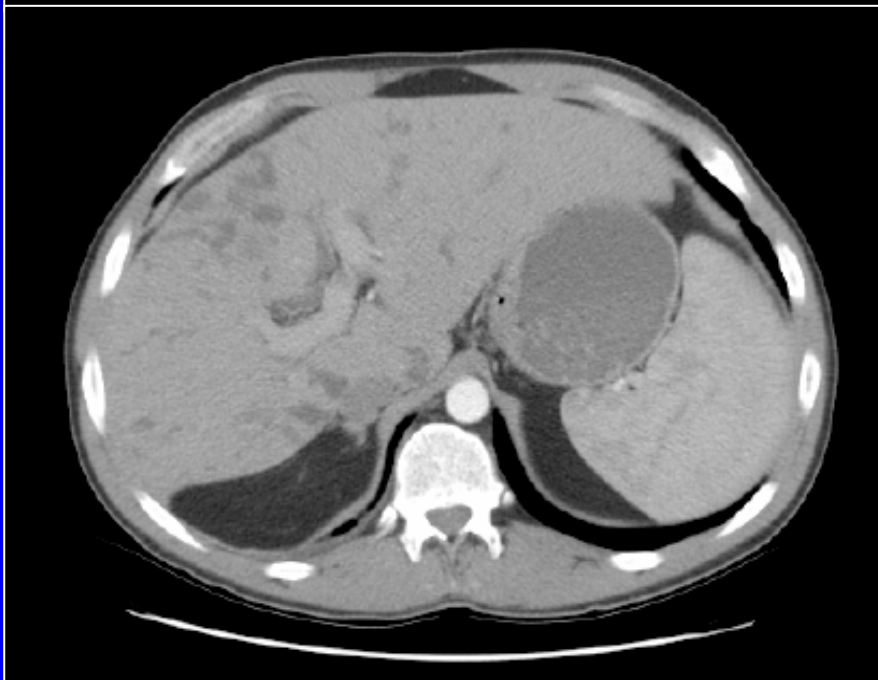
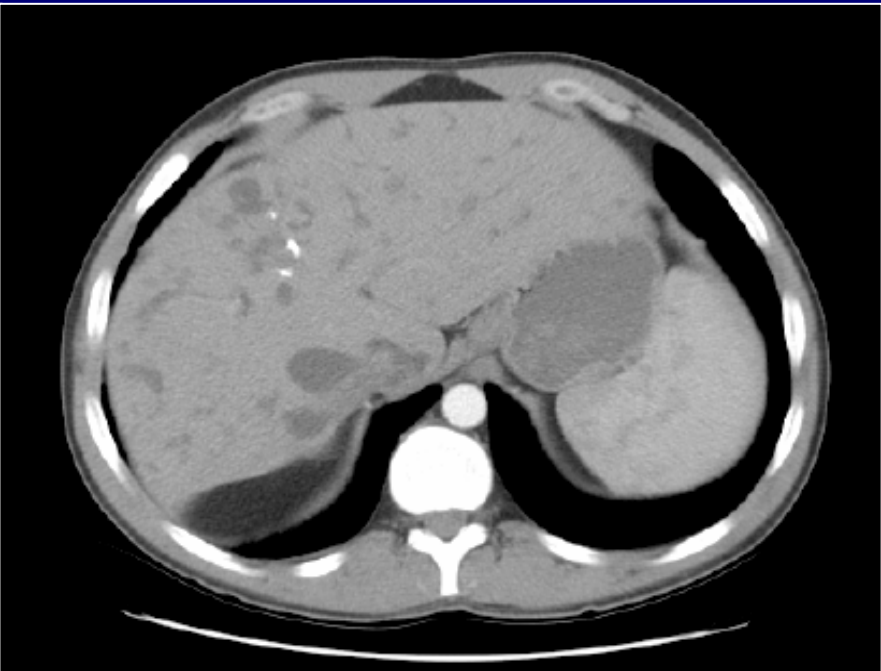
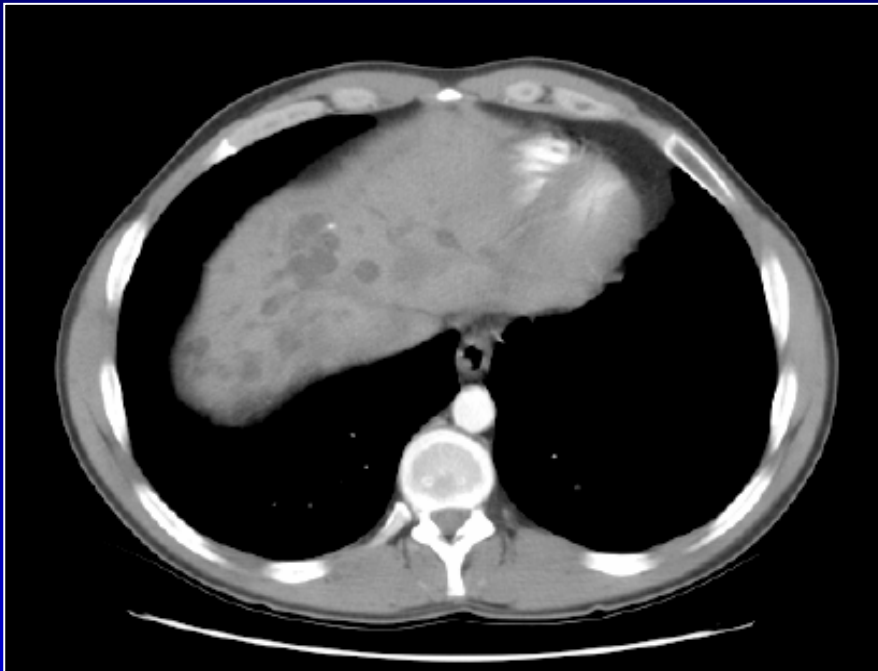coloscopie normale

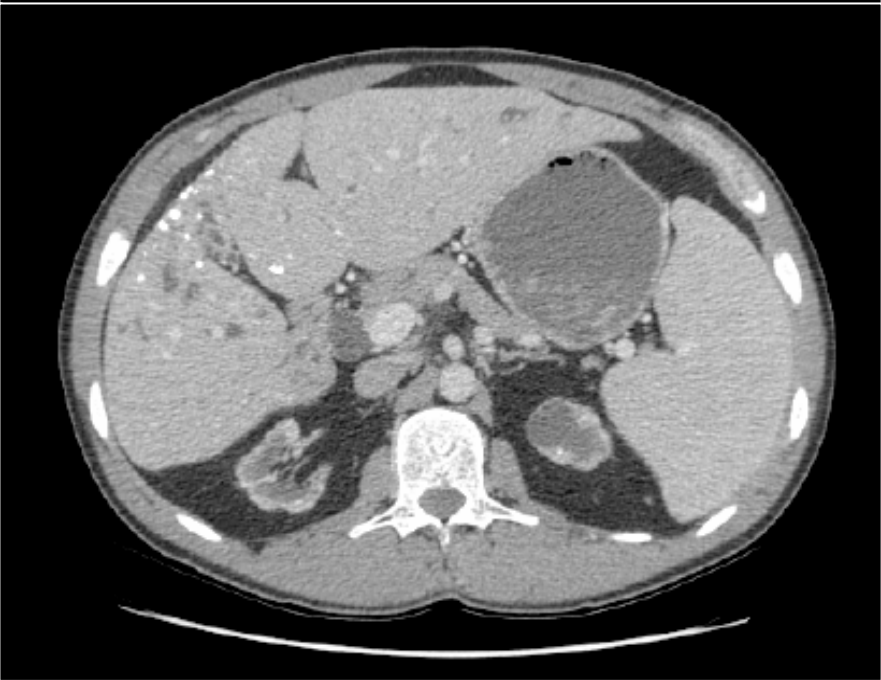
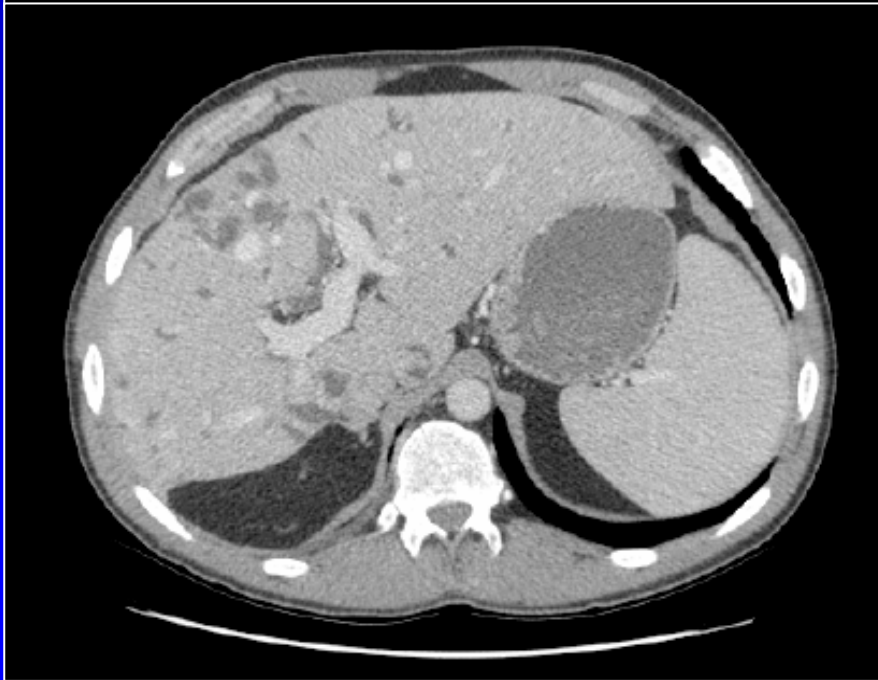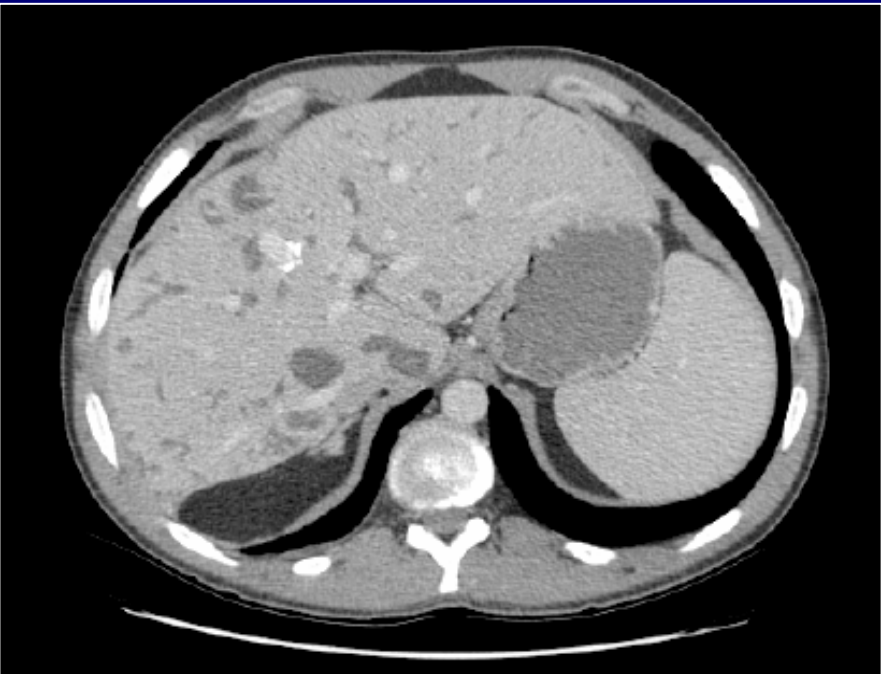
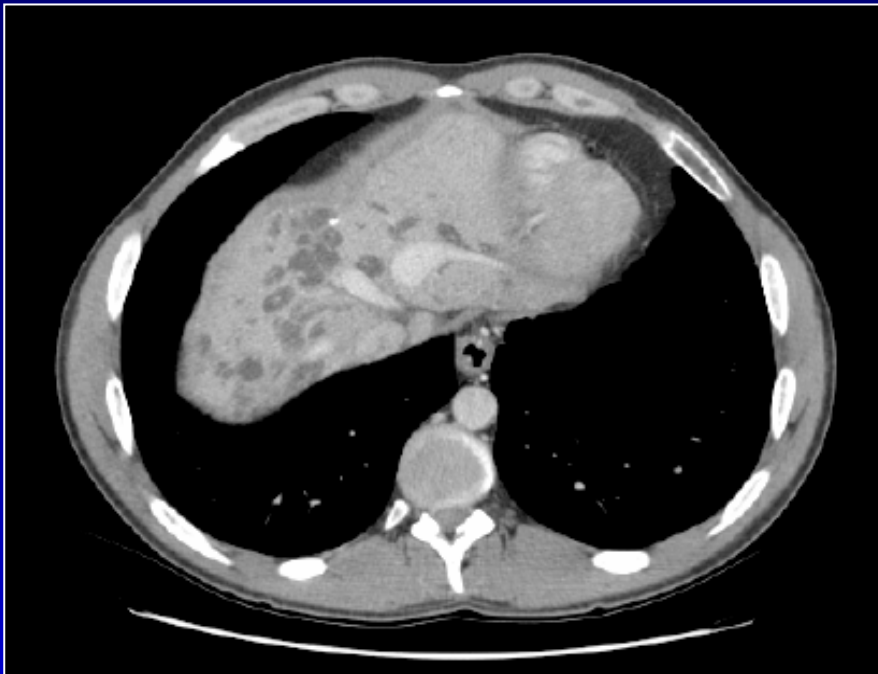
échographie abdominale: foie de grande taille
kystes hépatiques multiples
pancréas normal

bilan hépatique et marqueurs (α FP, Ca19-9, ACE) normaux

reste du bilan cardiaque, pulmonaire, ORL ... normal



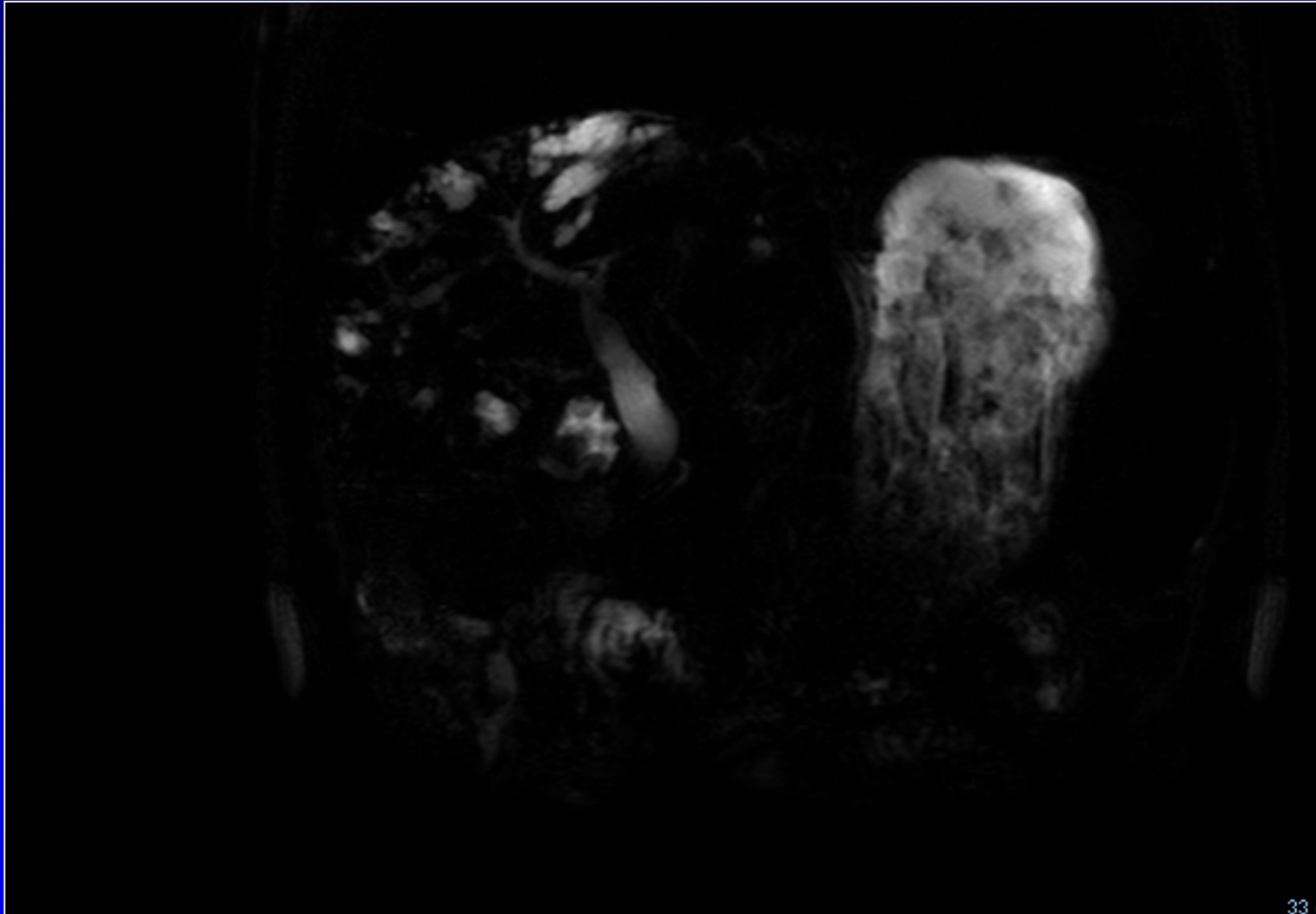



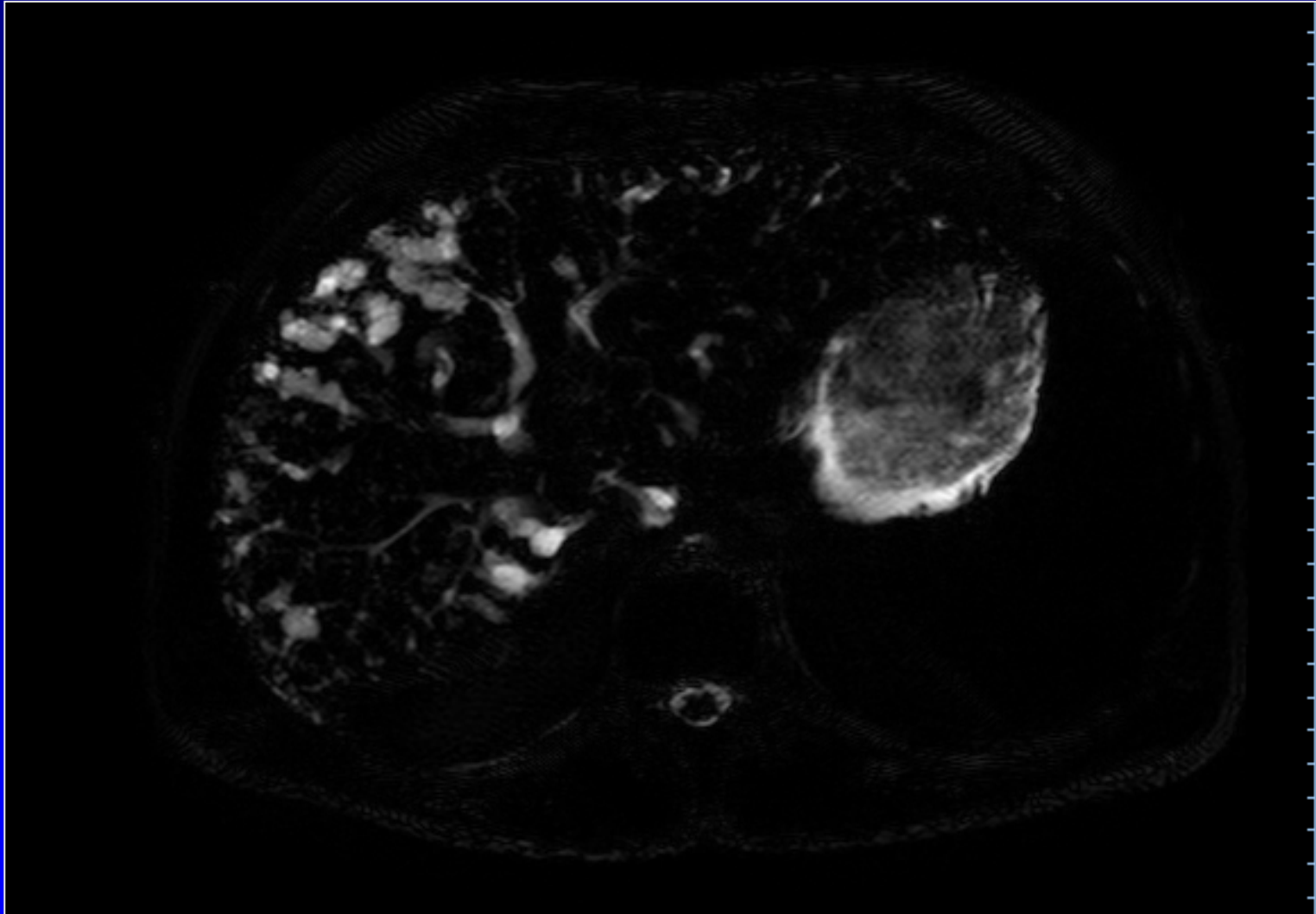
Cholangio (T2 long)



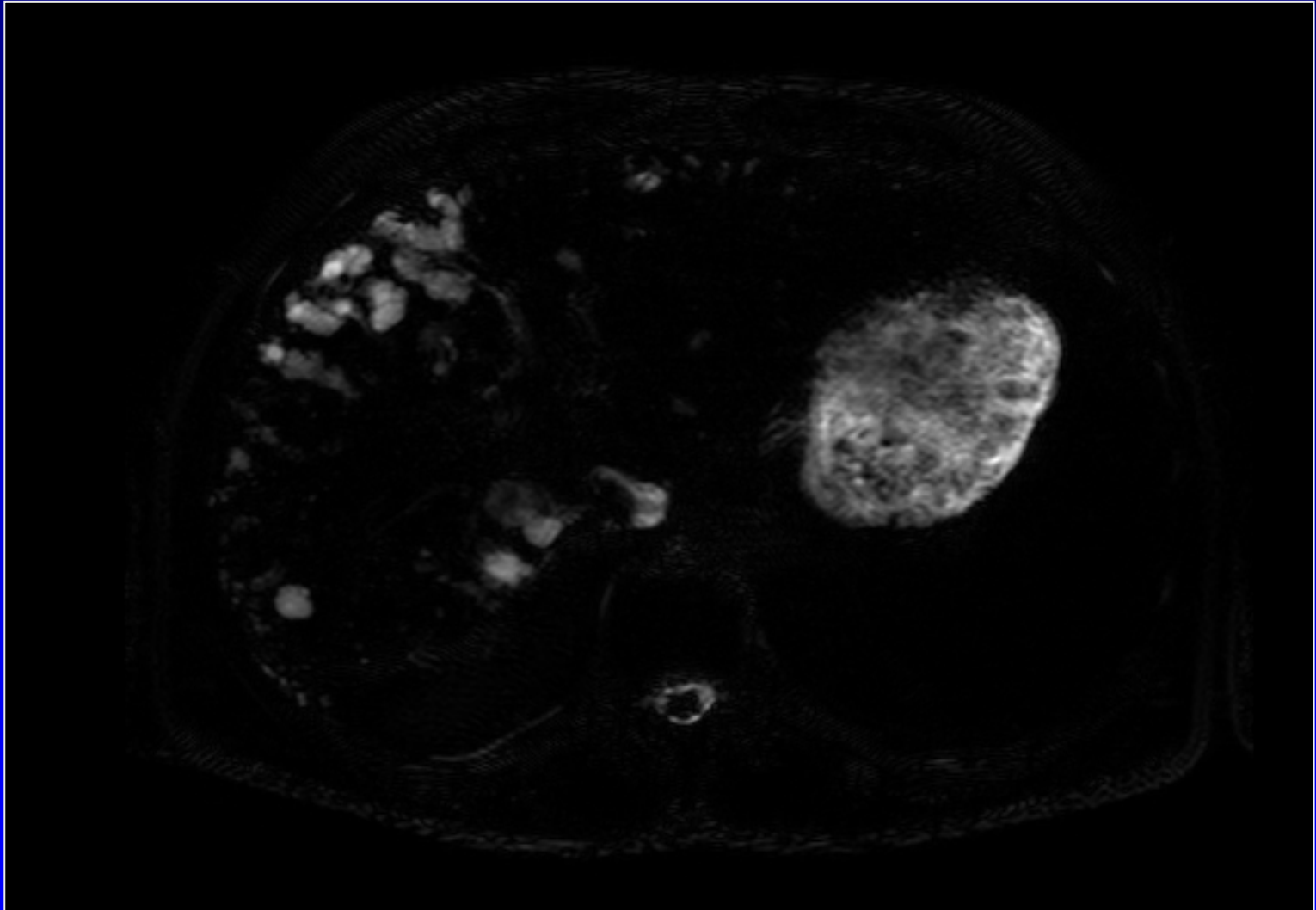
Cholangio Teslascan® (T2 long)



Cholangio (T2 long)



Cholangio teslascan® (T2 long)



MALADIE DE CAROLI

Définition:

Dysgénésie congénitale des voies biliaires intrahépatiques, responsable de dilatations kystiques multifocales (taille et nombre variables) séparées par des zones de calibre normal ou régulièrement dilatées.

Associée dans la majorité des cas à une fibrose hépatique (malformation héréditaire à transmission autosomique récessive).

Signes cliniques :

Parfois asymptomatique et de découverte fortuite

Angiocholites récidivantes débutant entre 5 et 30 ans

Hépatomégalie

Hypertension portale en cas d'association à une fibrose hépatique

Augmentation inconstante des phosphatases alcalines

Diagnostic:

Par échographie et scanner (formations kystiques communiquant avec les voies biliaires intrahépatiques)

CPRE doit être évitée en cas de maladie asymptomatique (peut favoriser l'angiocholite)

Complications:

Abcès hépatiques, septicémie, amylose, lithiase intrahépatique fréquente, cholangiocarcinome rare

Traitement :

Antibiothérapie en cas d'angiocholite

Hépatectomie partielle dans les formes localisées symptomatiques

Transplantation hépatique dans les formes graves (diffuse avec angiocholite répétée) .

Cinétique du TESLASCAN® et maladie de Caroli

Teslascan excrété dans les VBIH.

Diminution du signal des VBIH en T2

Diminution du signal des kystes communiquant avec les VB.

dans Polykystose hépatique: pas de diminution du signal.